



AVISO:

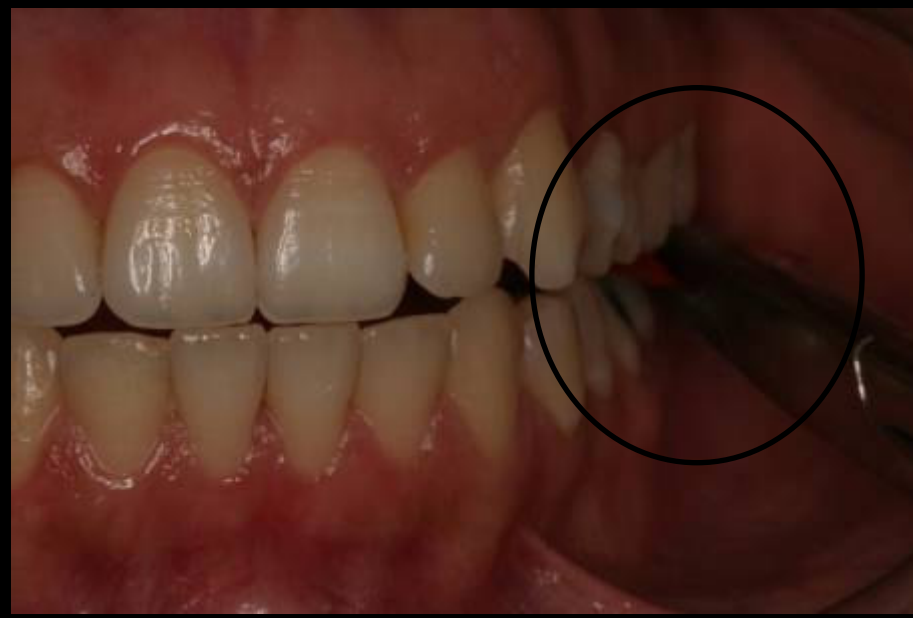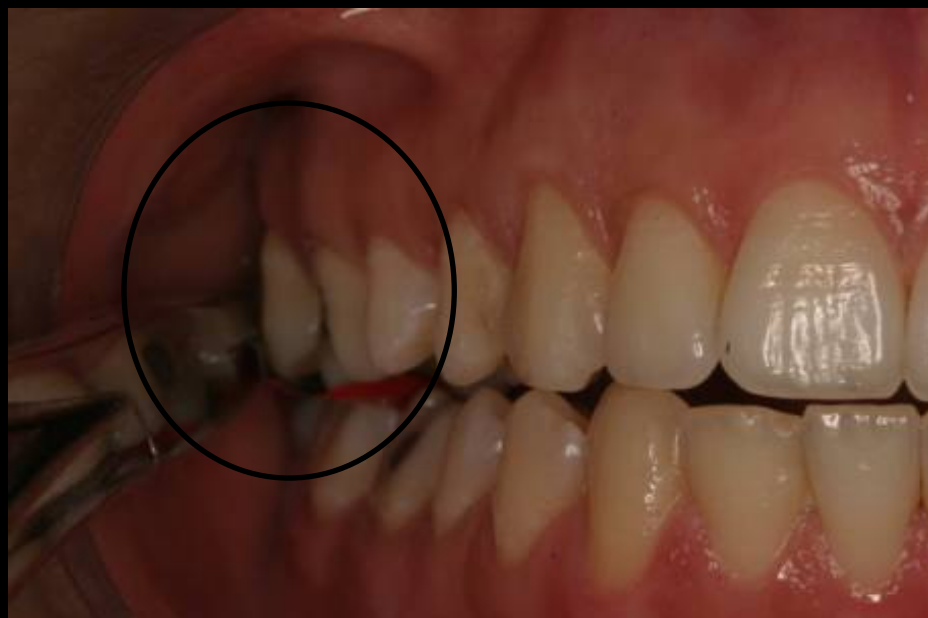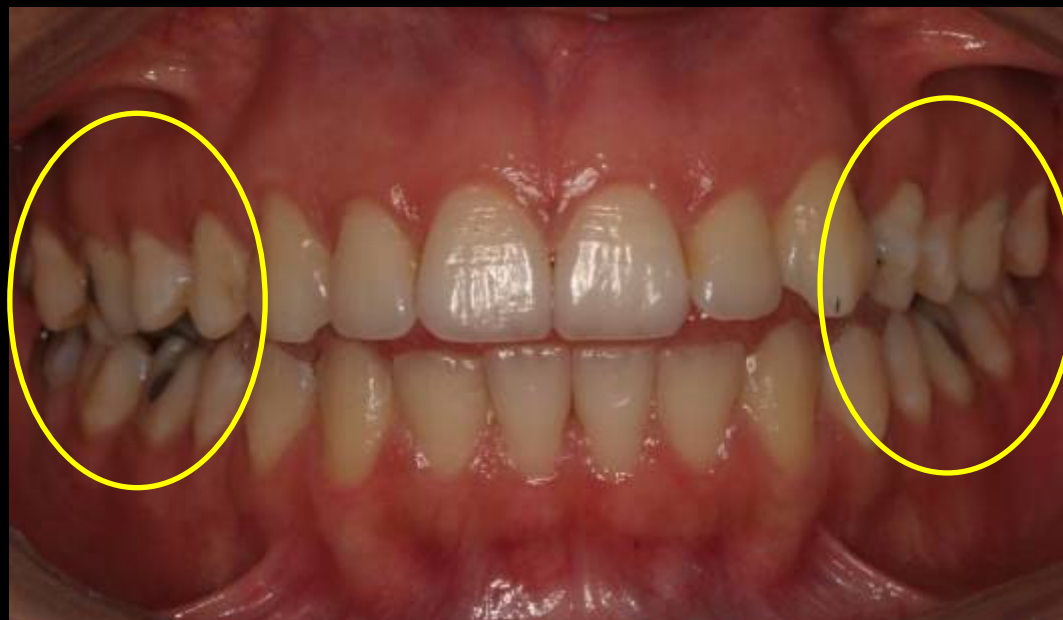O conteúdo do Caso Clínico a seguir foi cedido gentilmente pelo *Prof. Paulo Vicente Rocha*, para a publicação no website www.bioart.com.br, sendo os mesmos, autores e detentores dos Direitos Autorais do conteúdo de imagens e textos apresentados a seguir.

Para o esclarecimento de dúvidas e maiores informações escreva para:
paulorocha@uol.com.br ou paulorocha@ufba.br

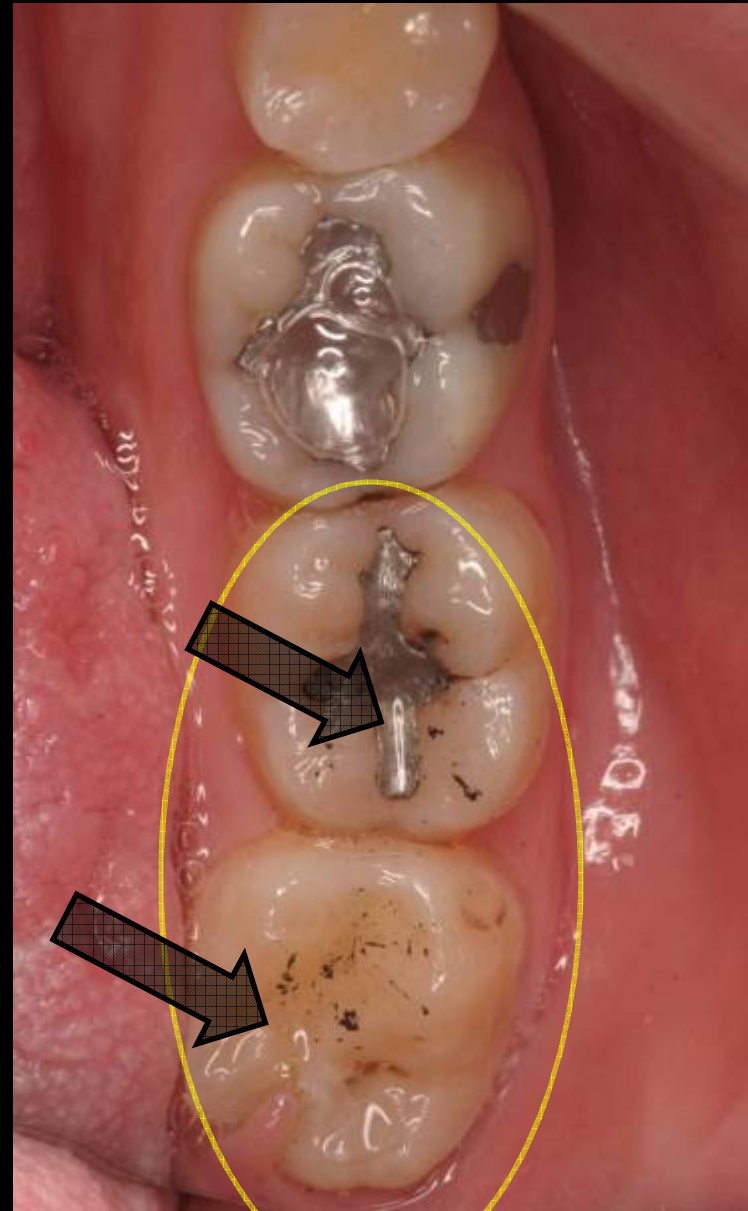
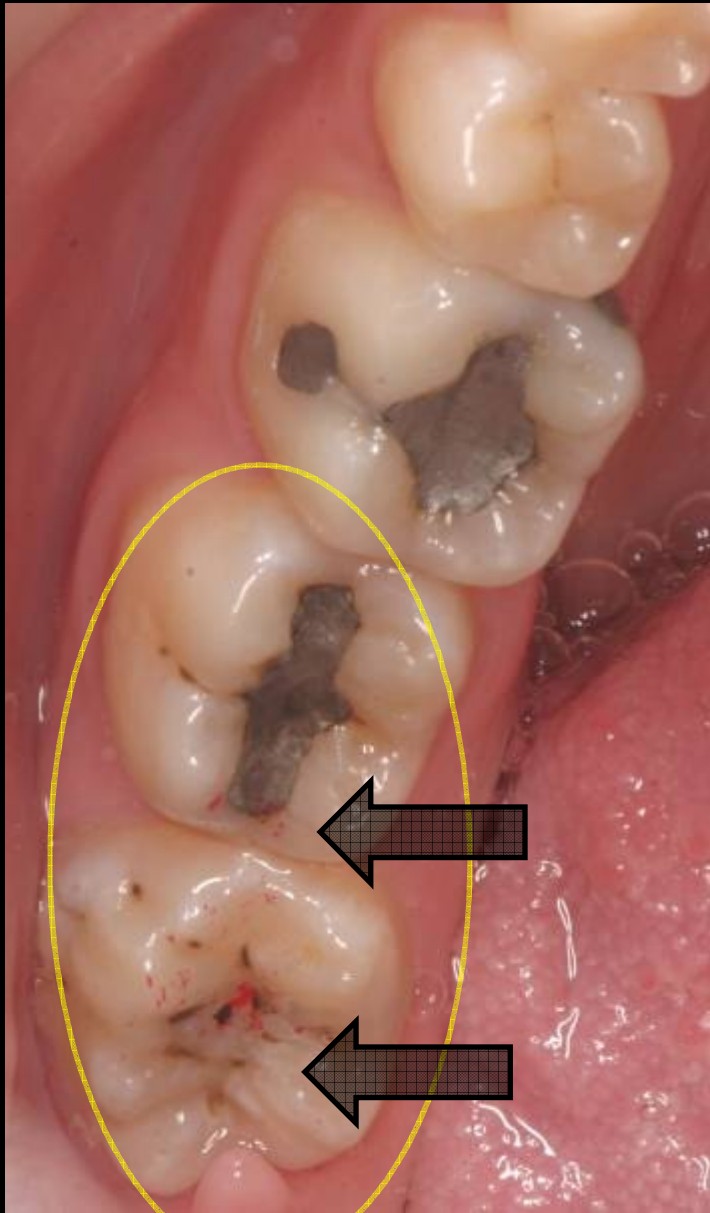
Montagem em Articulador Semi-Ajustável

Avaliação oclusal

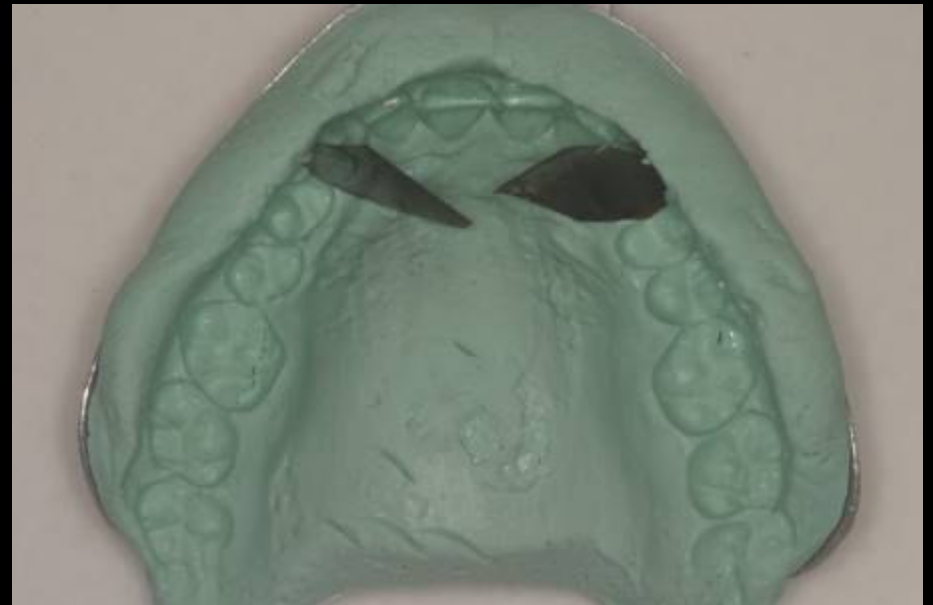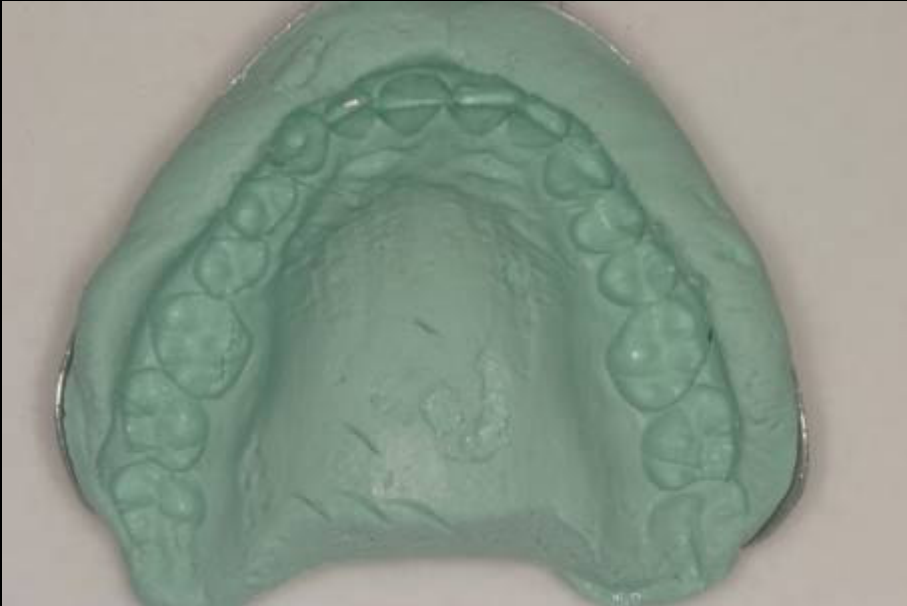Máxima intercuspidação habitual - **MIH** ou Oclusão cêntrica – **OC**



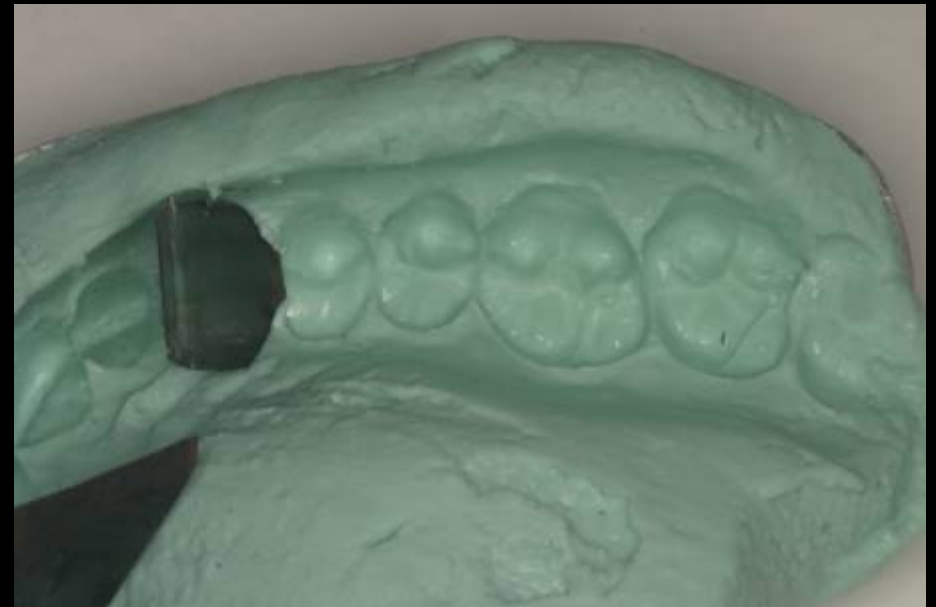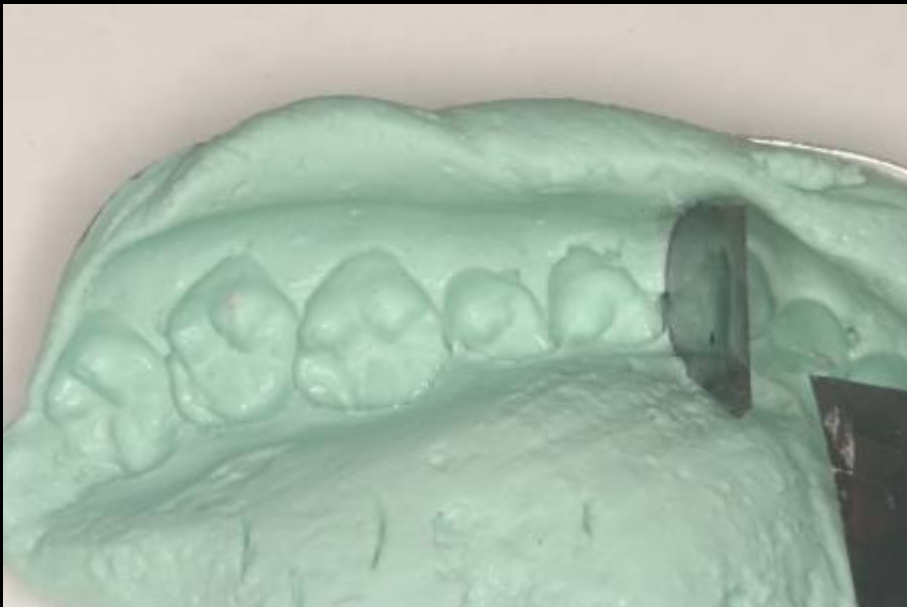
Contatos em oclusão cêntrica ou habitual



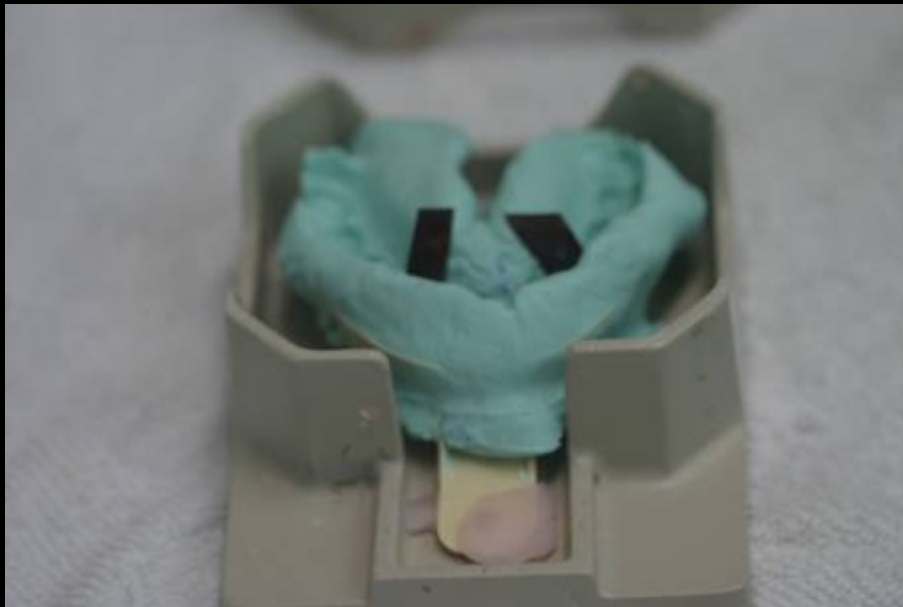Moldagem

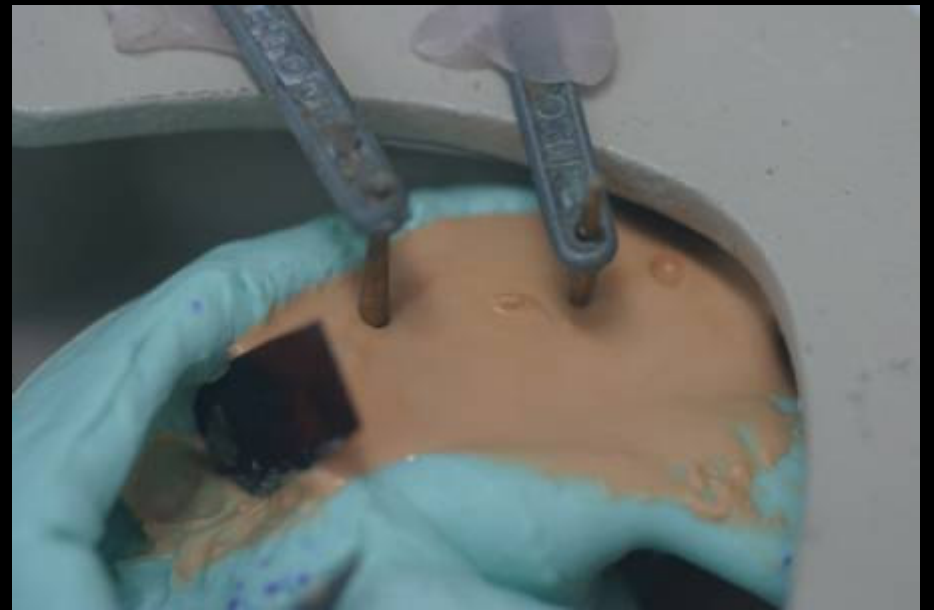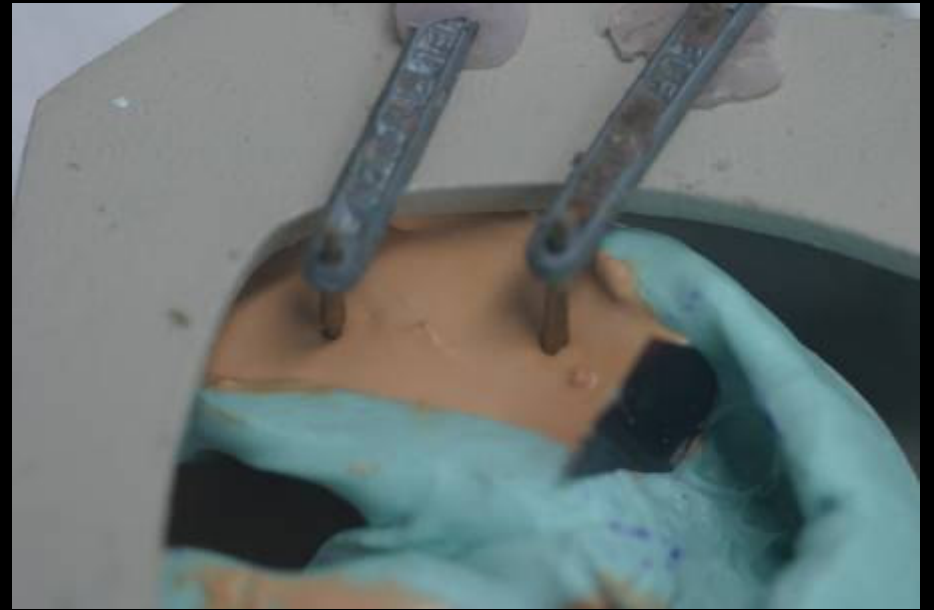

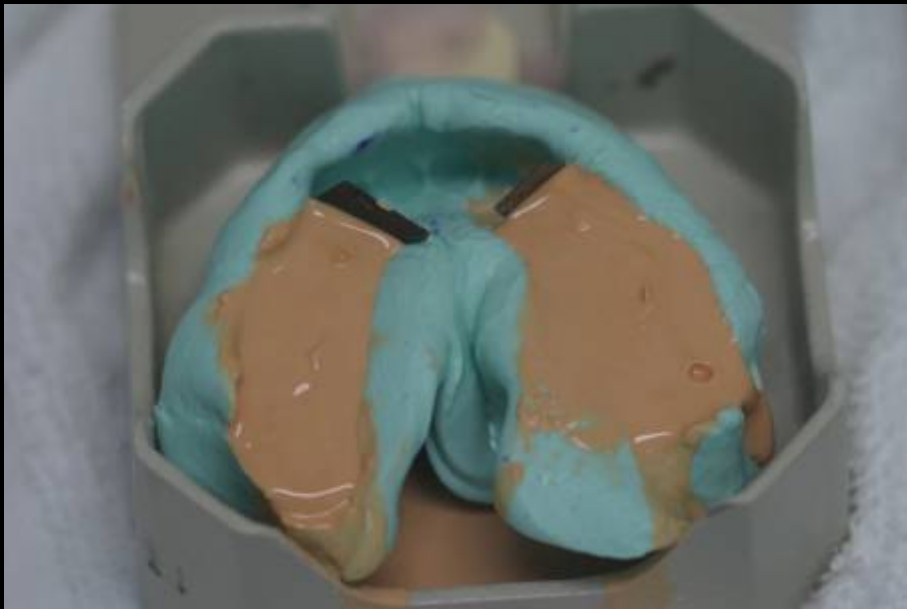
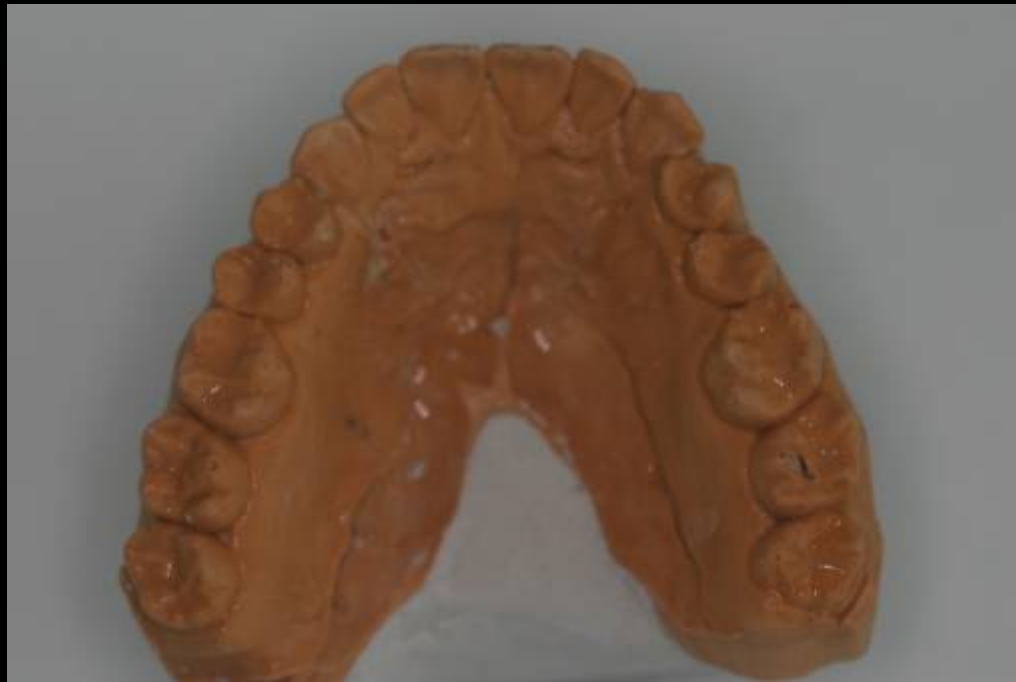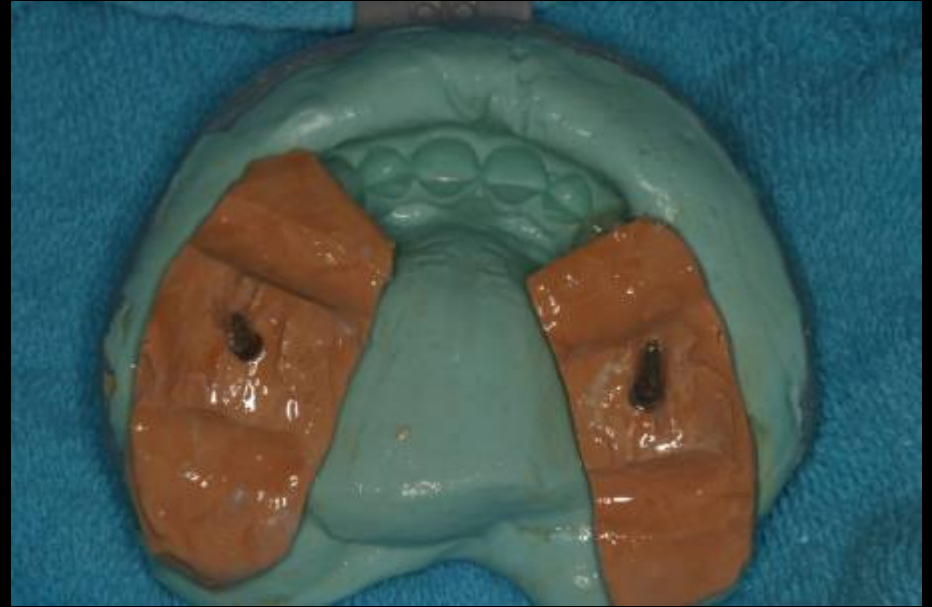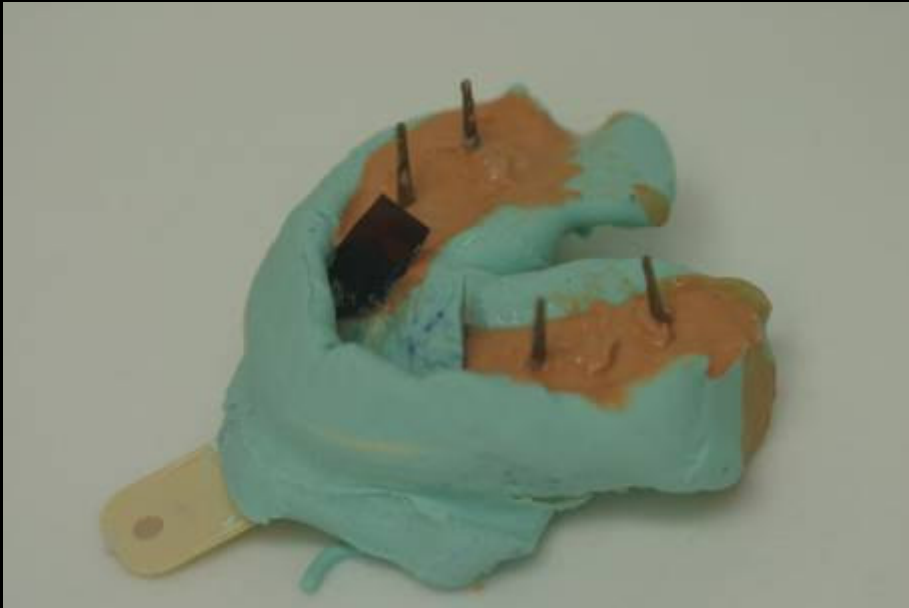Instalação do “dique” para obter modelo dividido



Obtenção do modelo com auxílio de troquelizador CNG



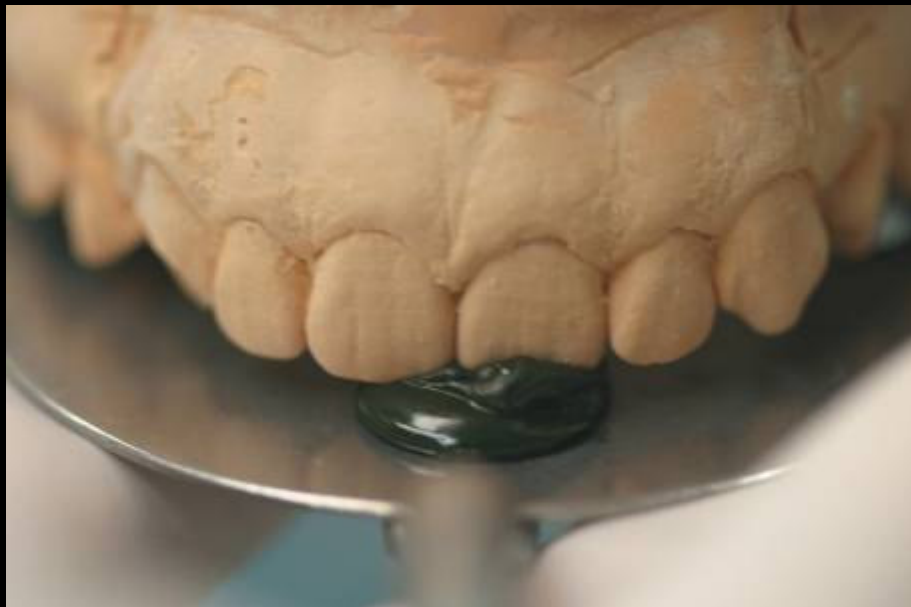



Preparação do garfo para registro

Uso da godiva em bastão em apenas três pontos, registrando as pontas de cúspides





Posicionamento do modelo sobre a godiva previamente aplicada sobre o garfo.

Centralizar o modelo e evitar que as pontas de cúspide toquem no garfo.

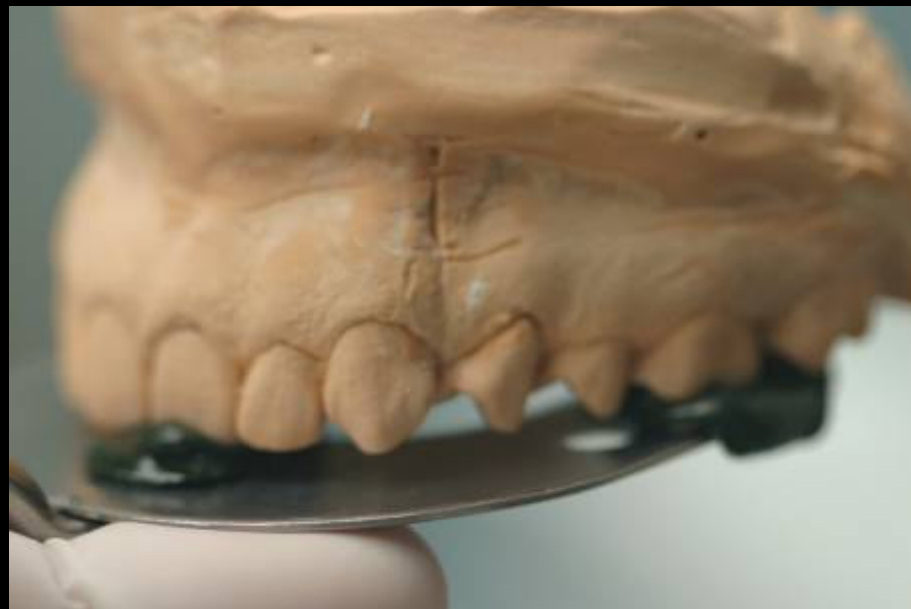

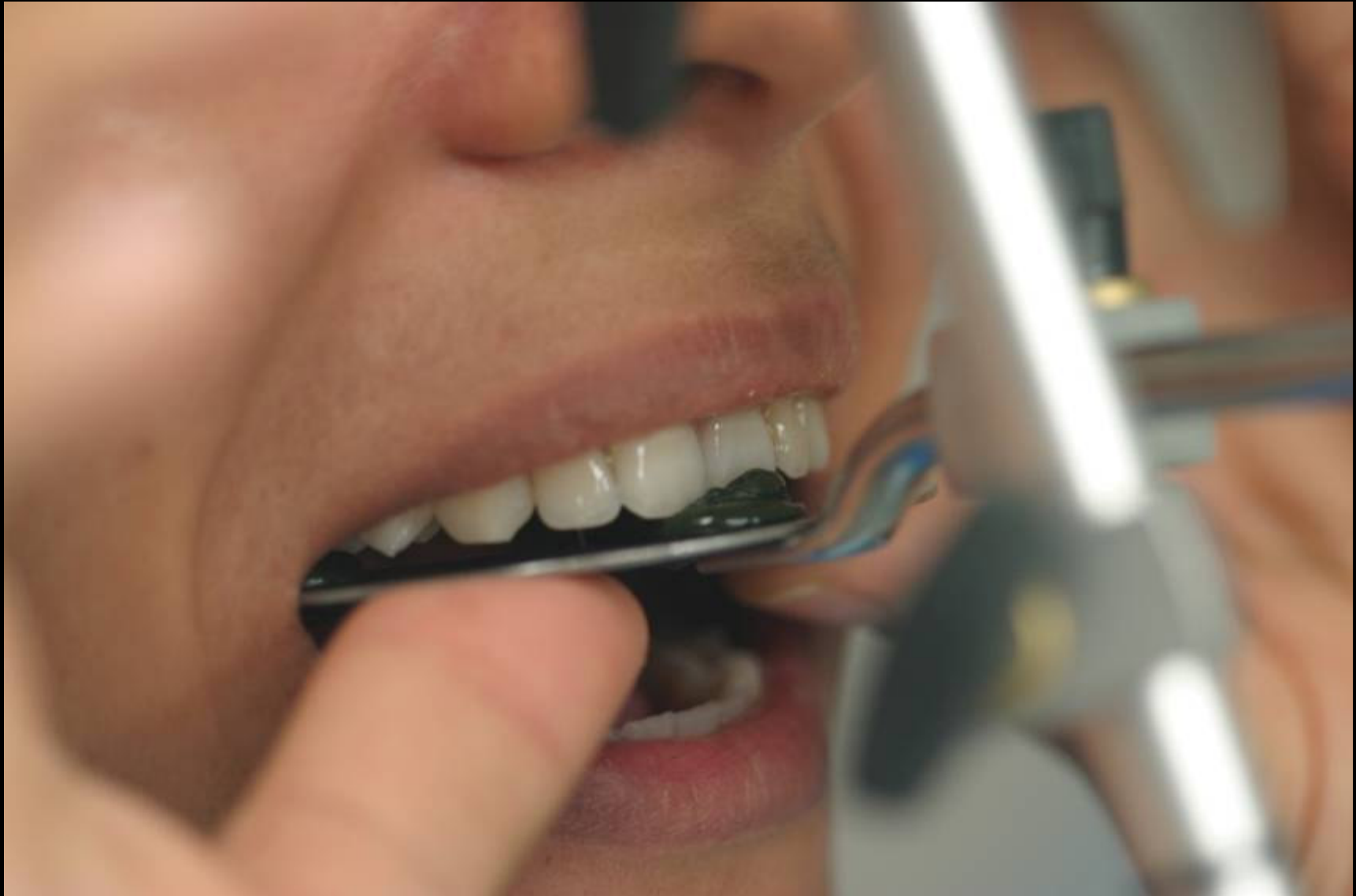Foto do arco facial com o garfo



Garfo posicionado após a aplicação da godiva e impressão do registro com o auxílio do modelo

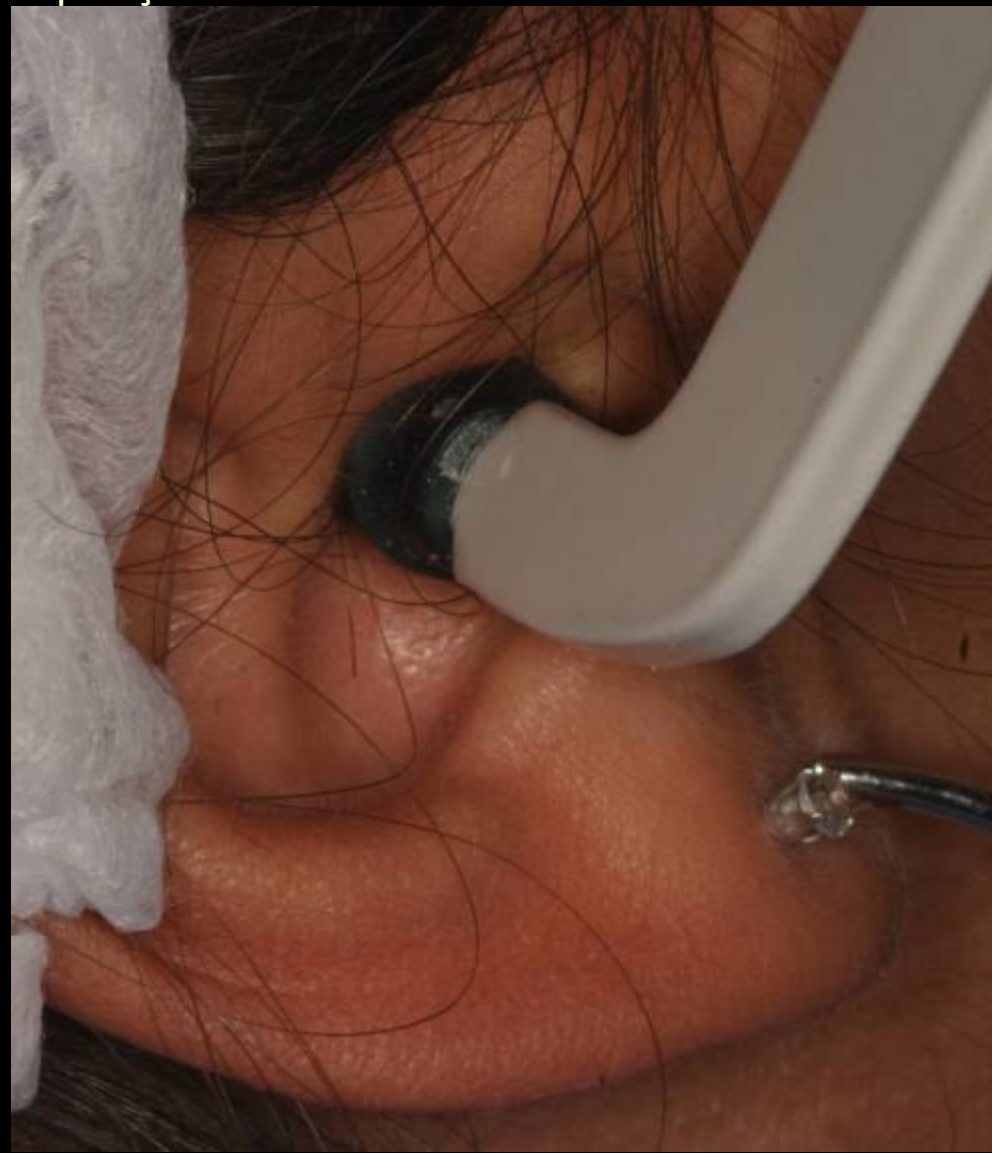
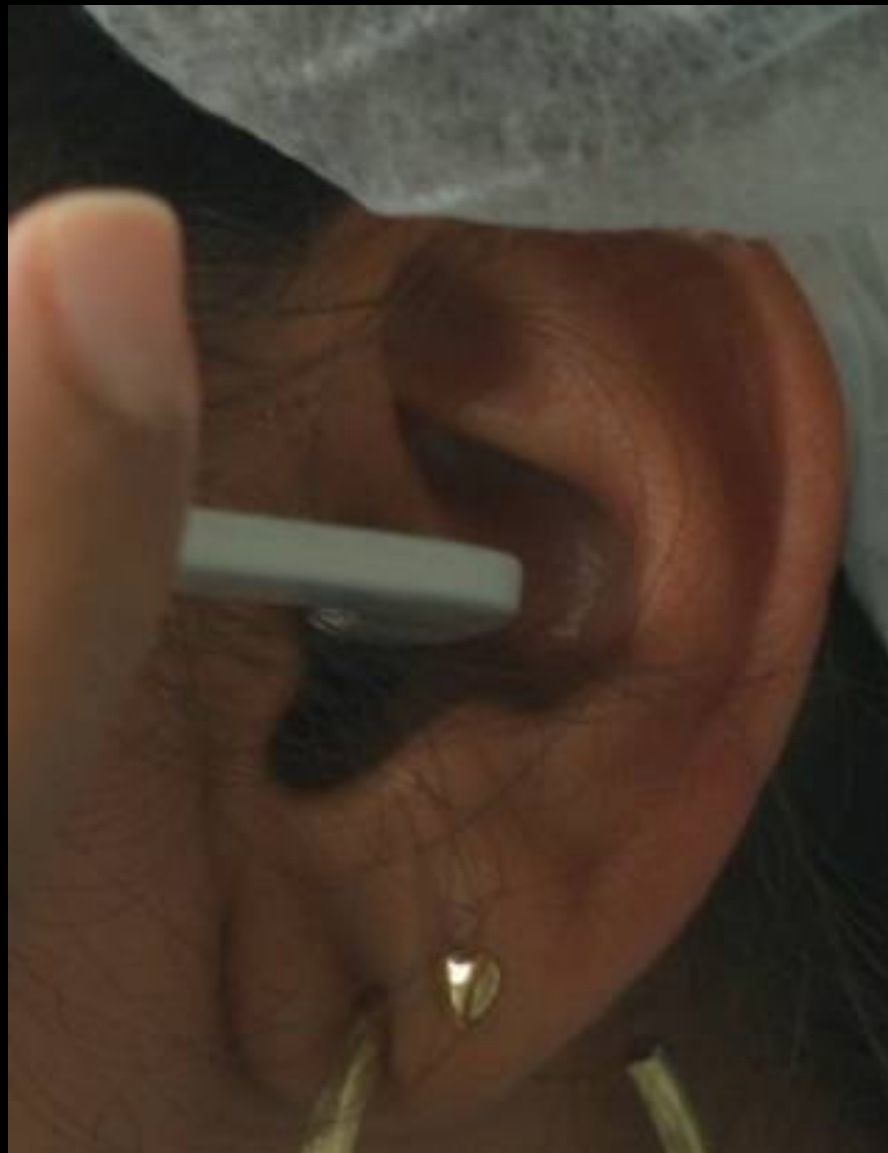
Instalação do garfo acoplado ao arco facial sobre os dentes superiores, sendo mantidos com o auxílio do paciente

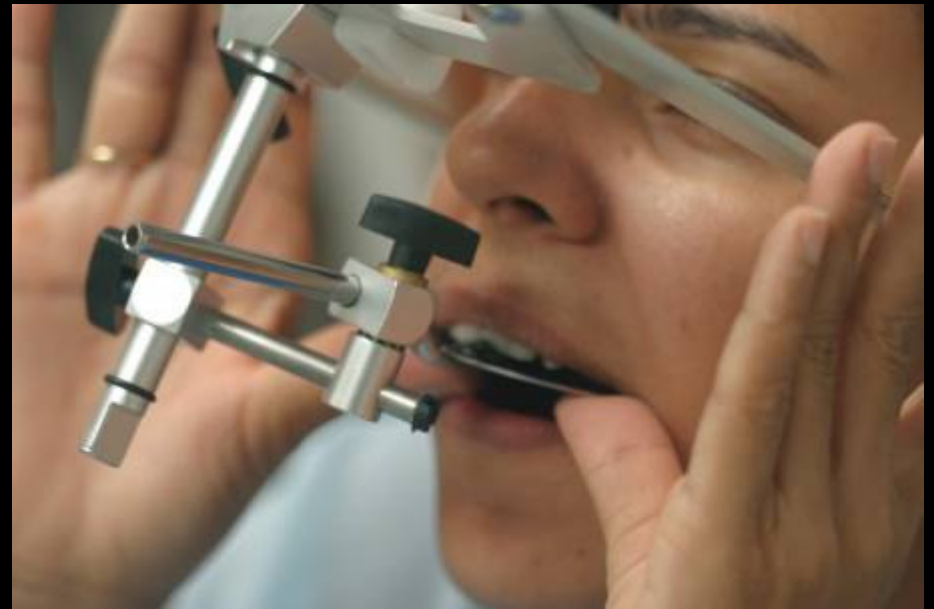

Encaixe no conduto da orelha externa

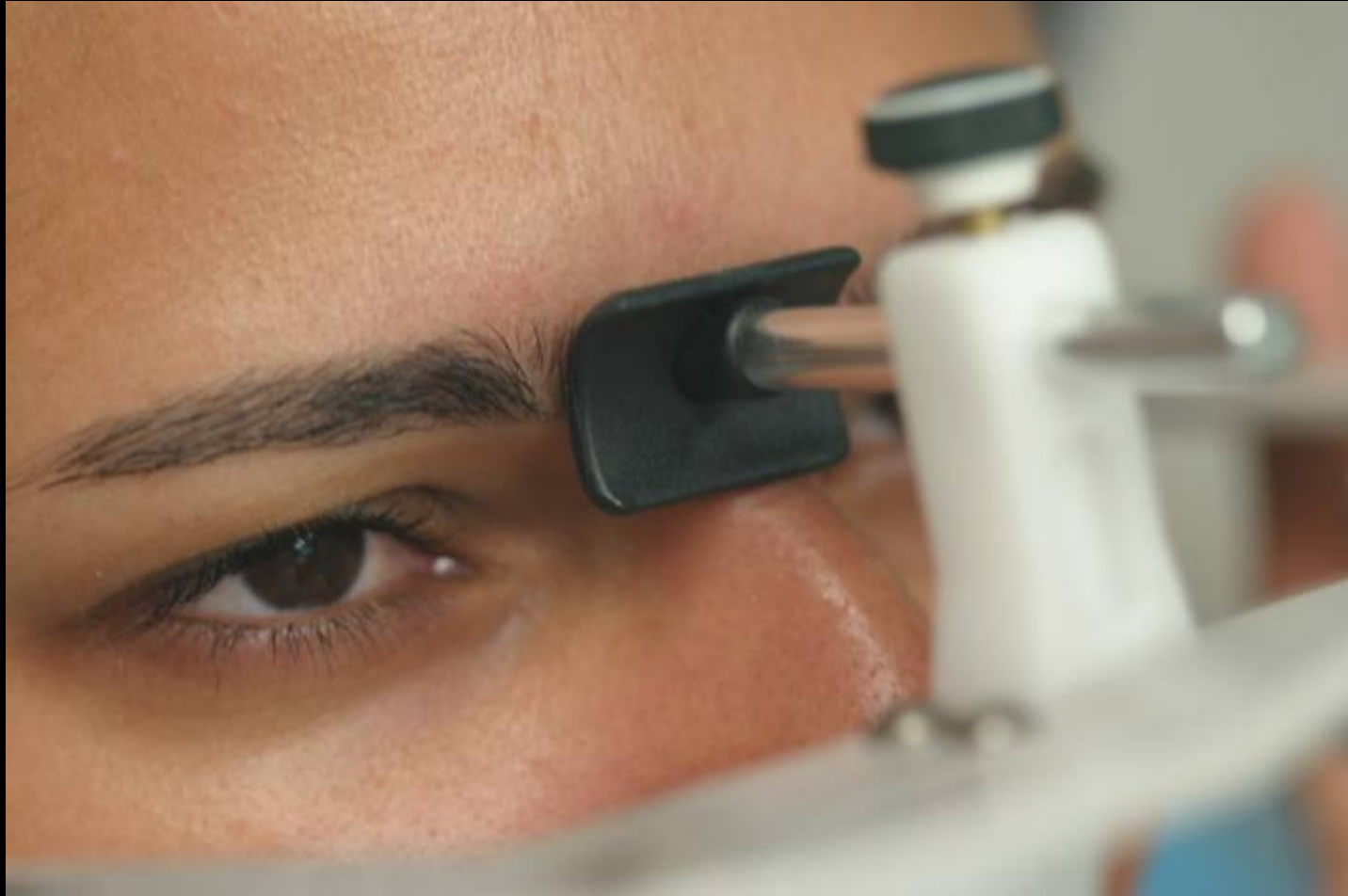
Observar o **perfeito e cuidadoso** encaixe , evitando machucar o paciente, mantendo a correta posição



Solicita-se que o paciente mantenha o conjunto em posição cuidadosamente





Posicionamento do relator *nasiun*




Afere-se o correto posicionamento do conjunto





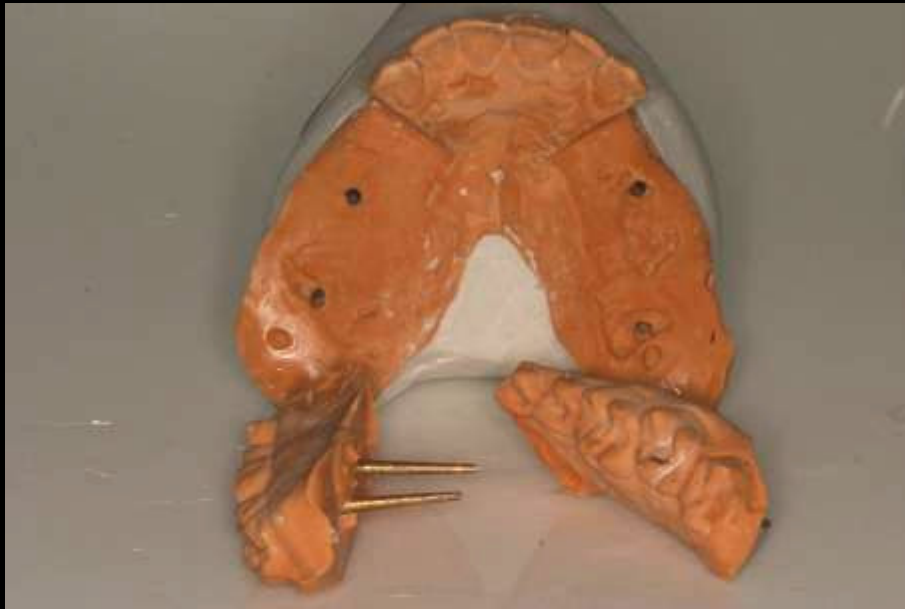
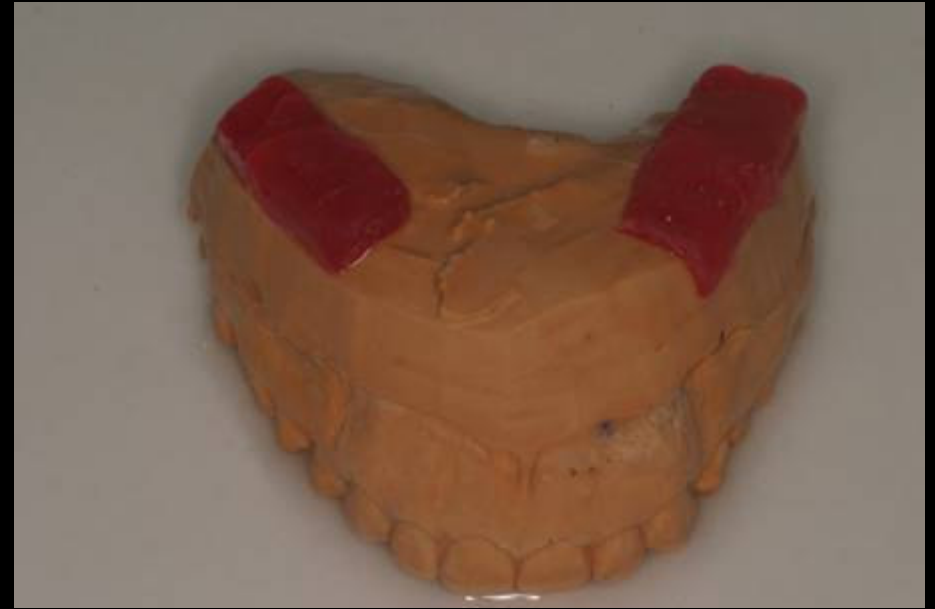
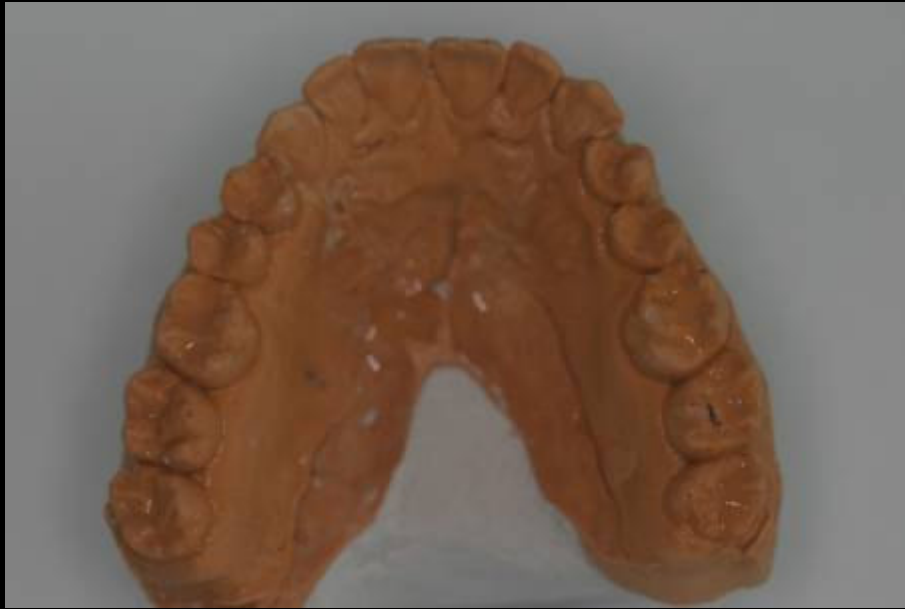


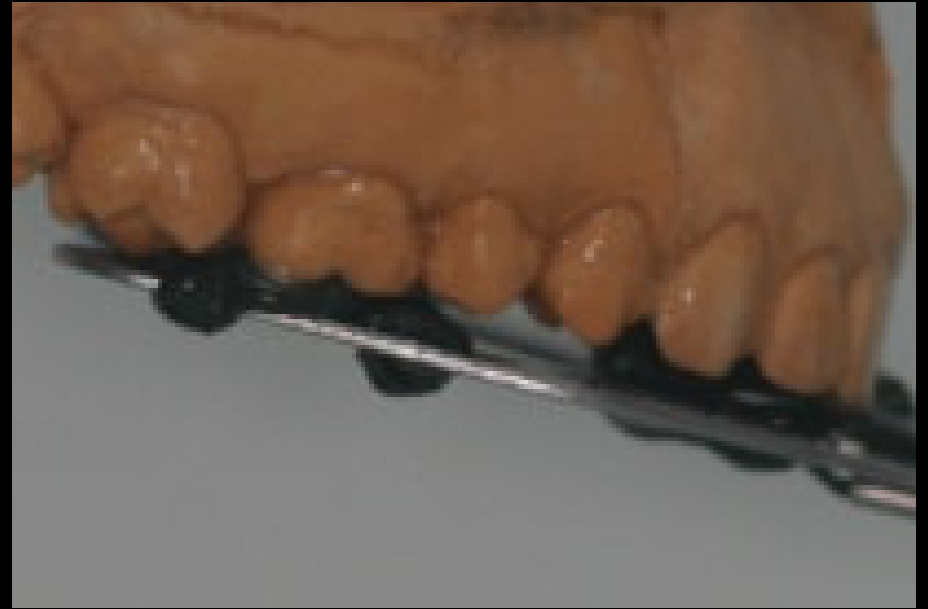










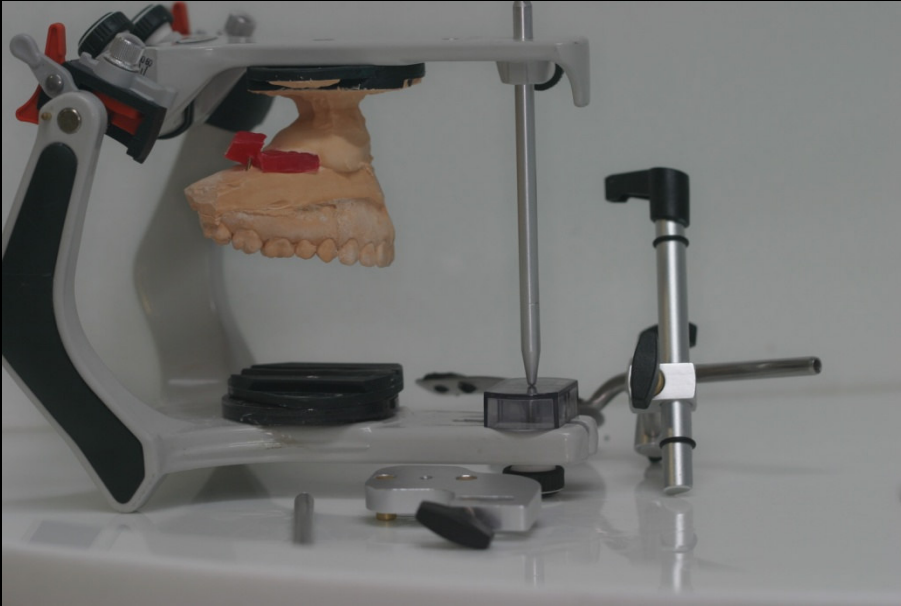



Prof. Dr. Paulo Vicente Rocha Fac. de Odontologia da Ufba – Salvador - Bahia

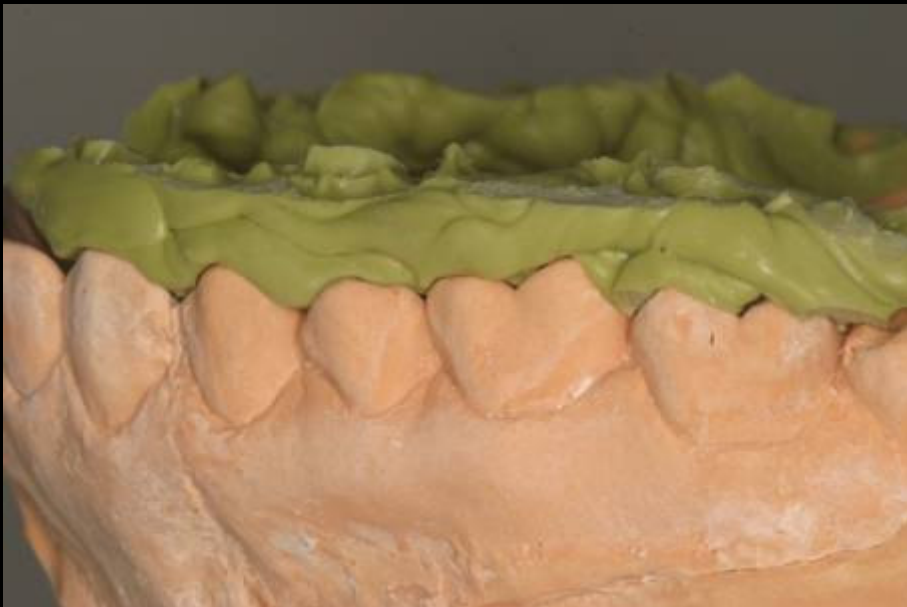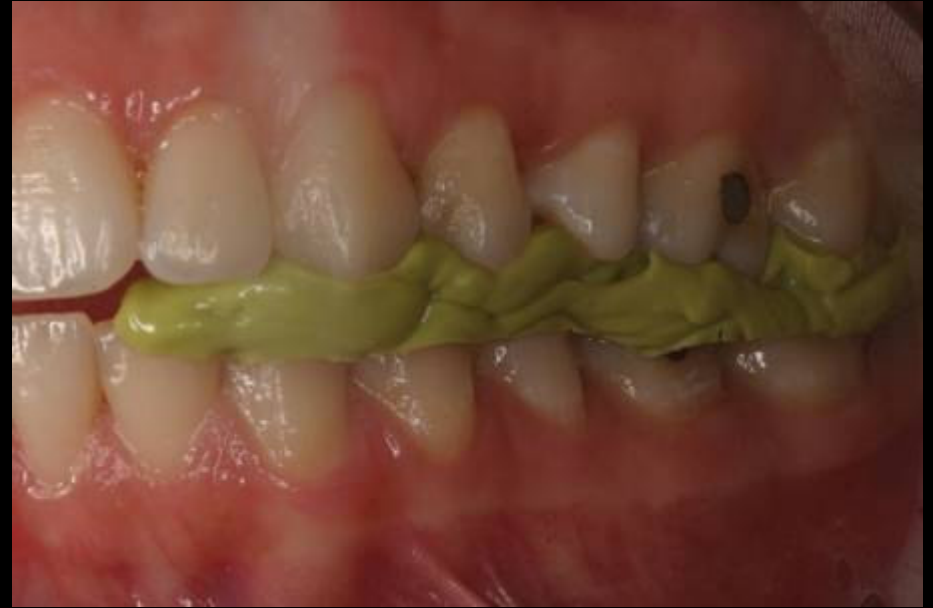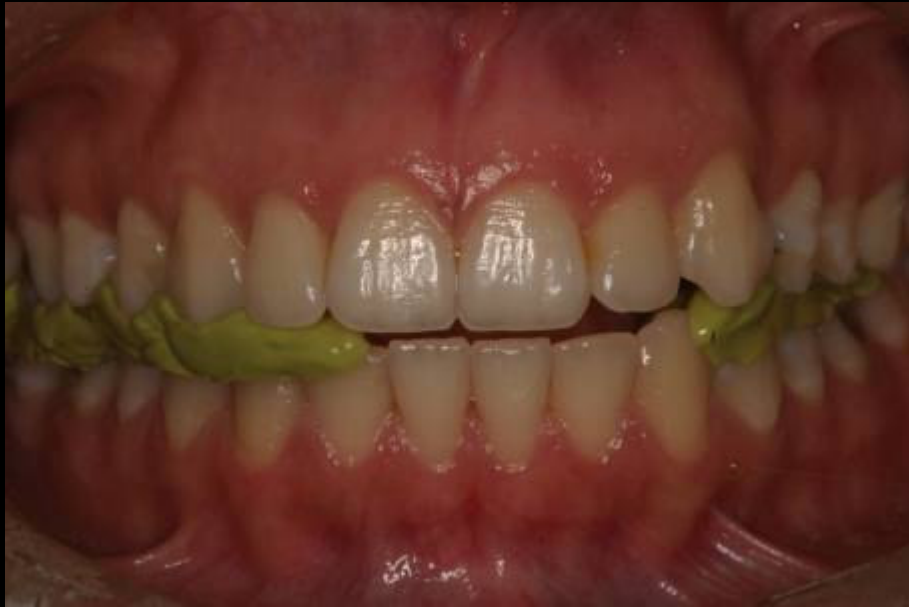Remoção da base do conjunto de transferência



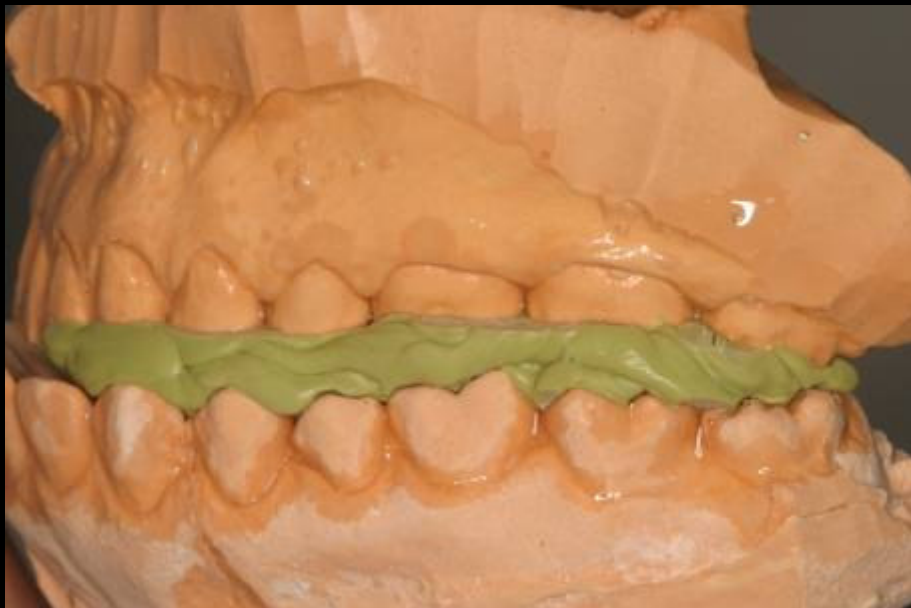Re-instalação da mesa e pino incisal



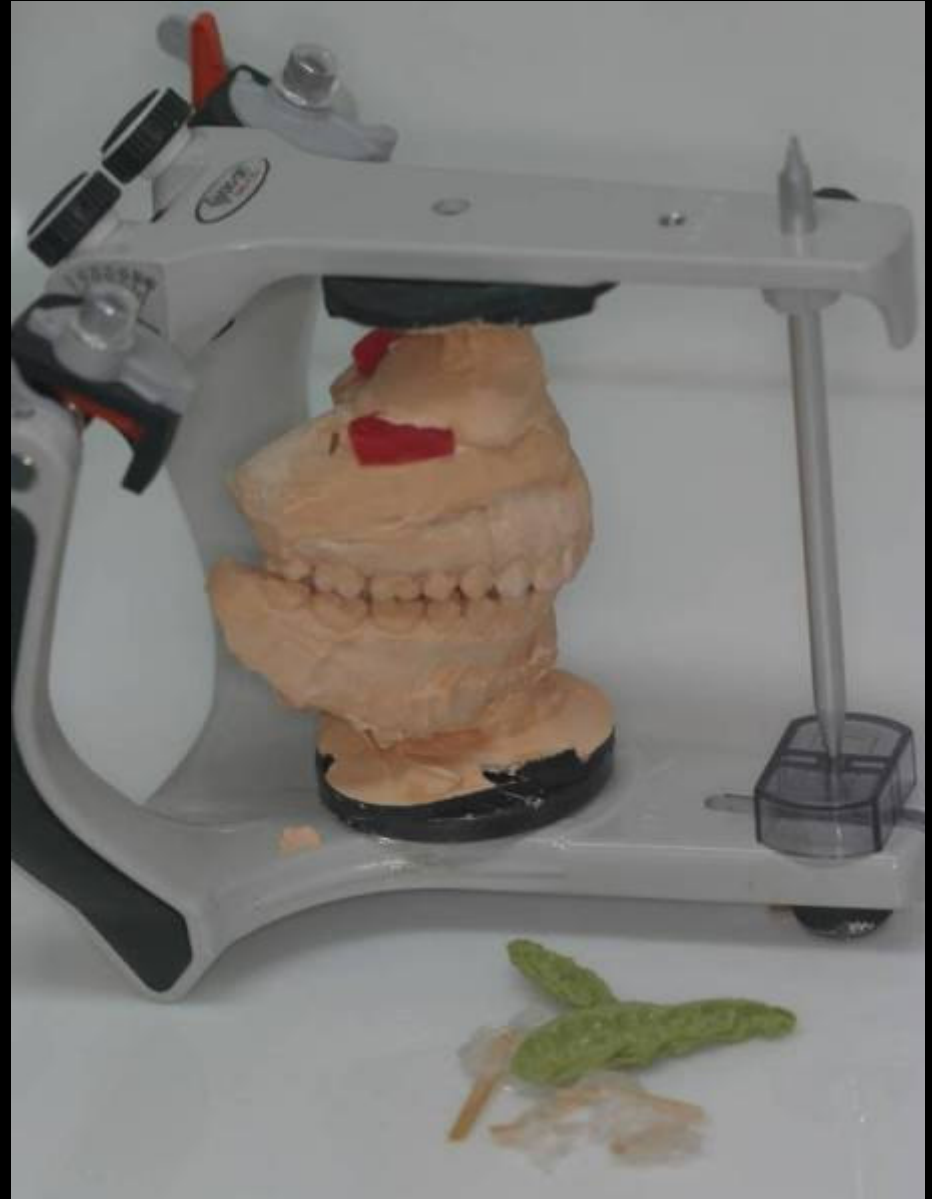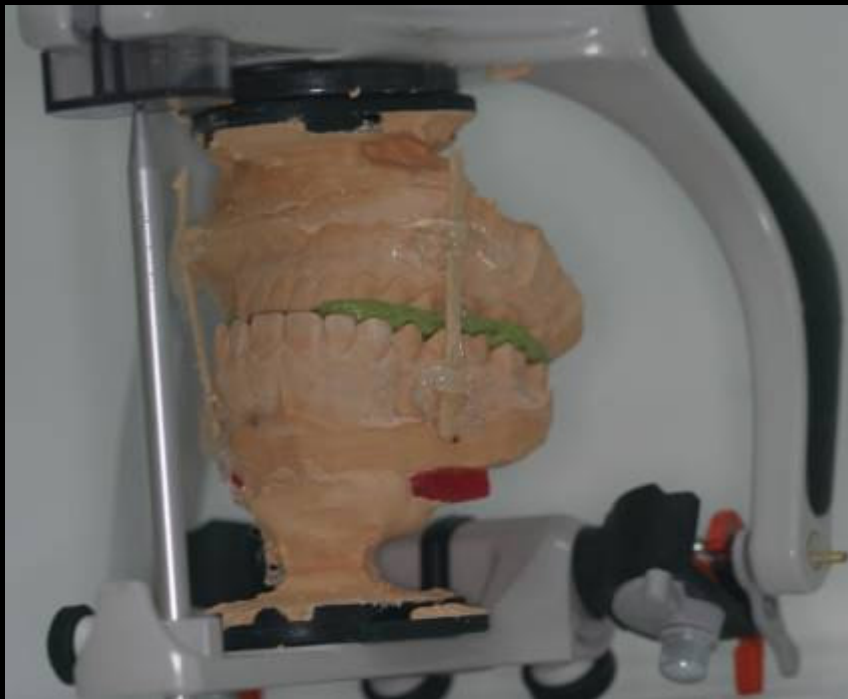Registro intermaxilar




Posicionamento do modelo inferior com o auxílio do registro de silicone e fixação com palito e cola quente

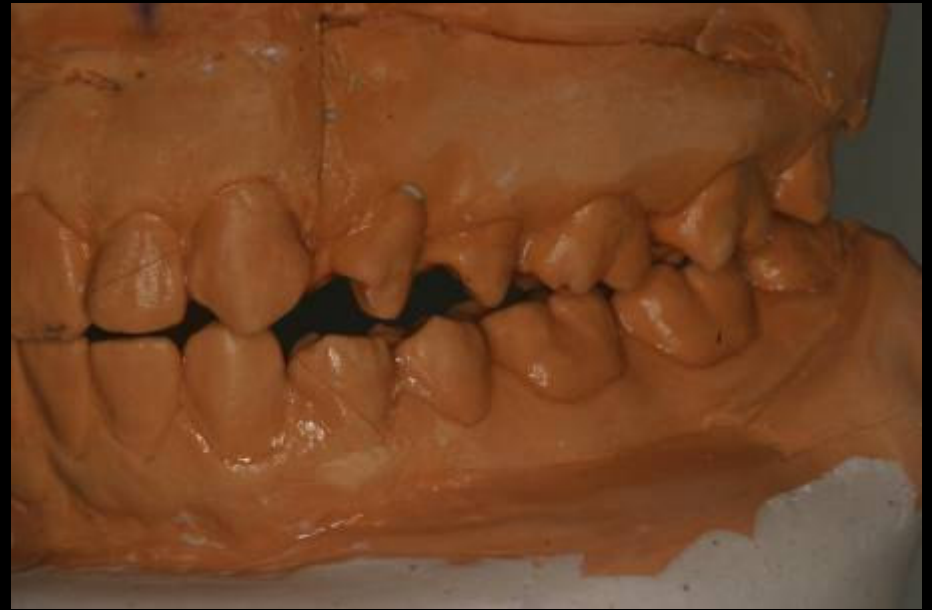
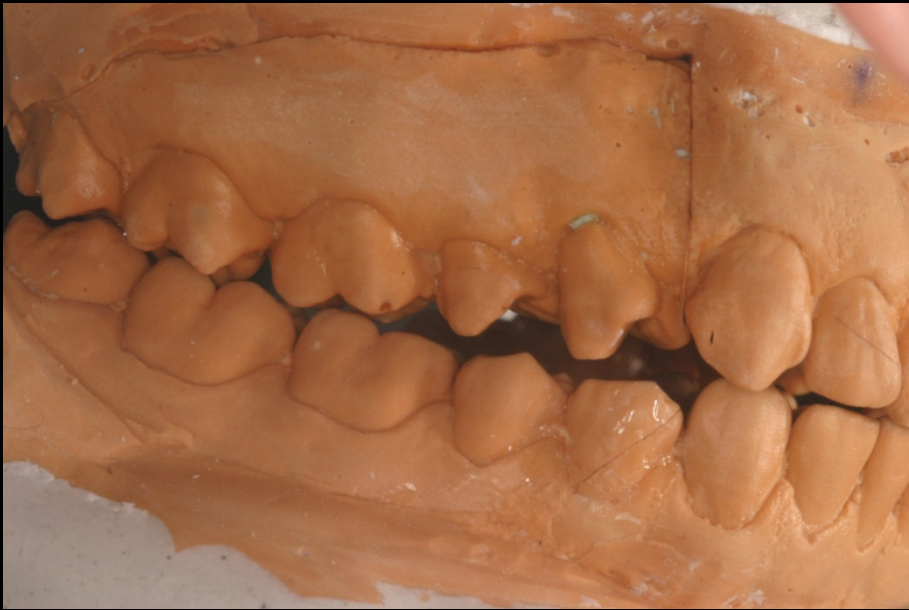
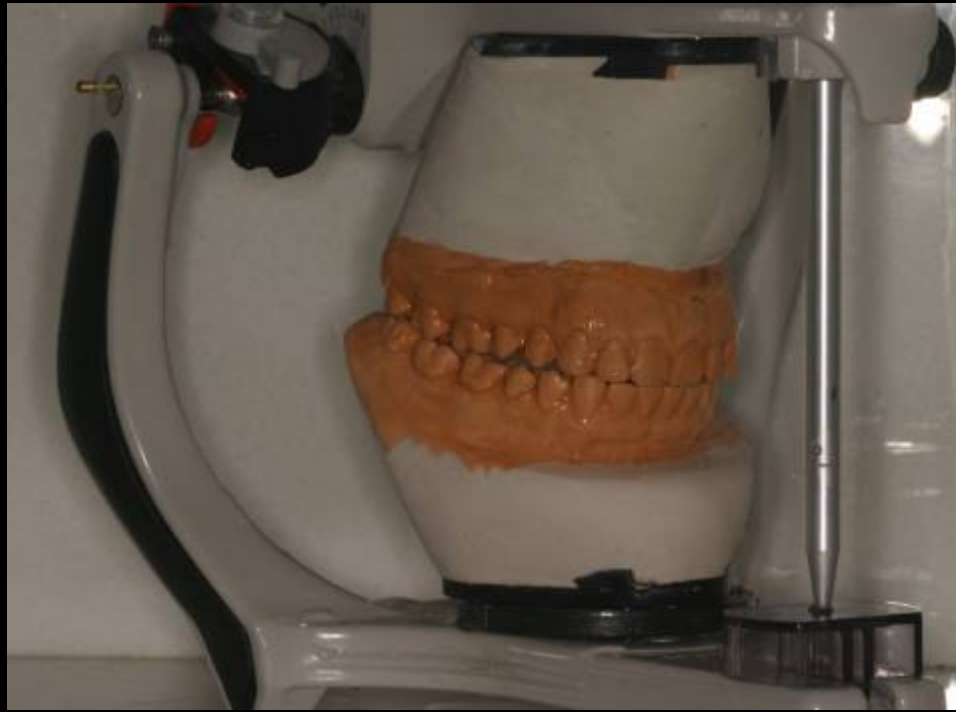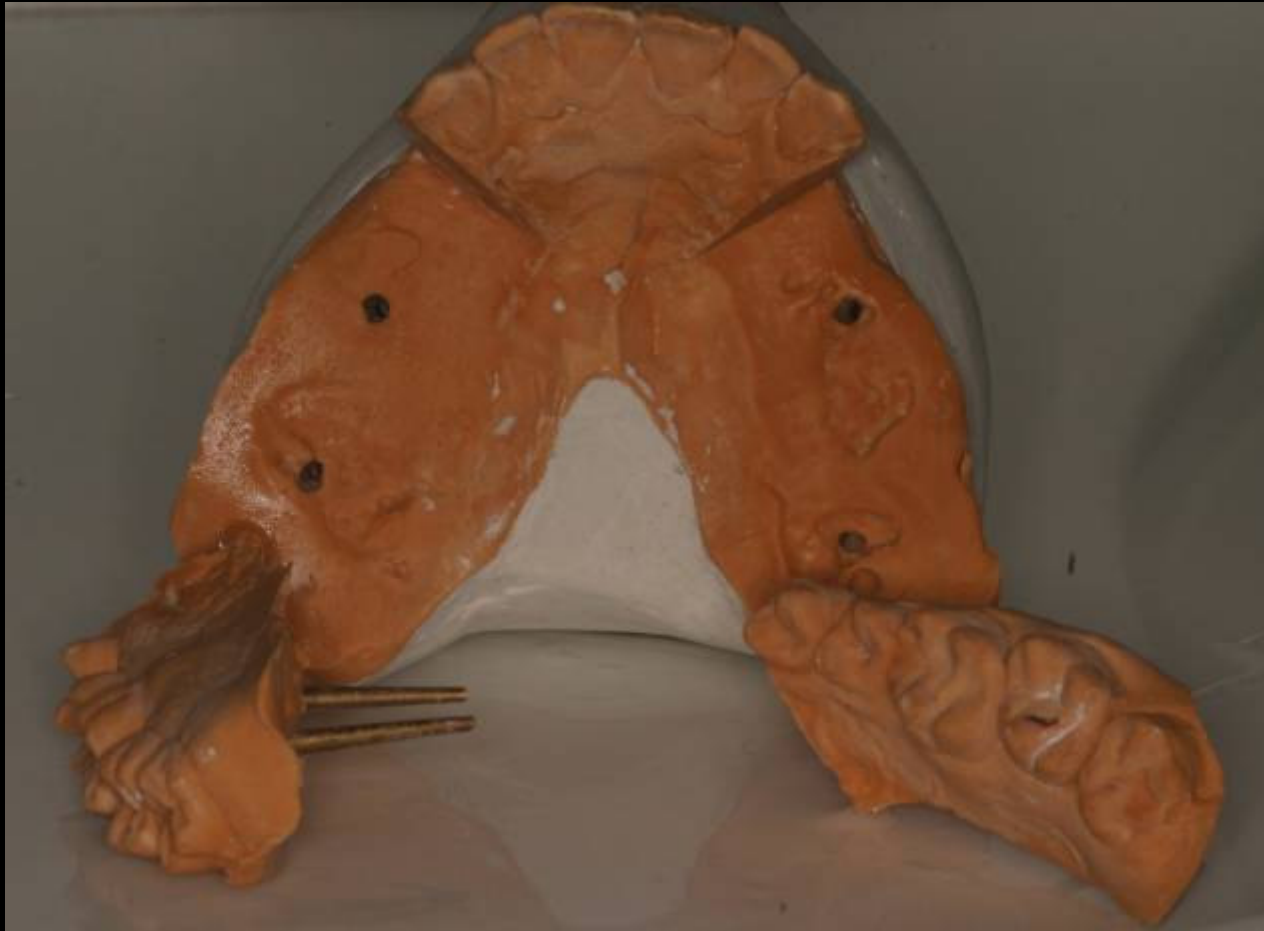Fixação com gesso e após presa, remoção do registro e fixadores

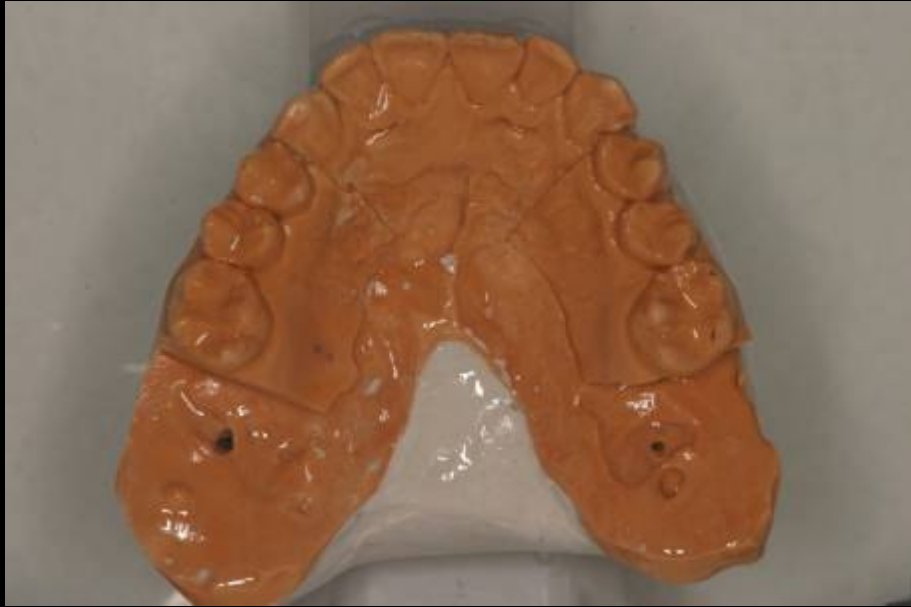

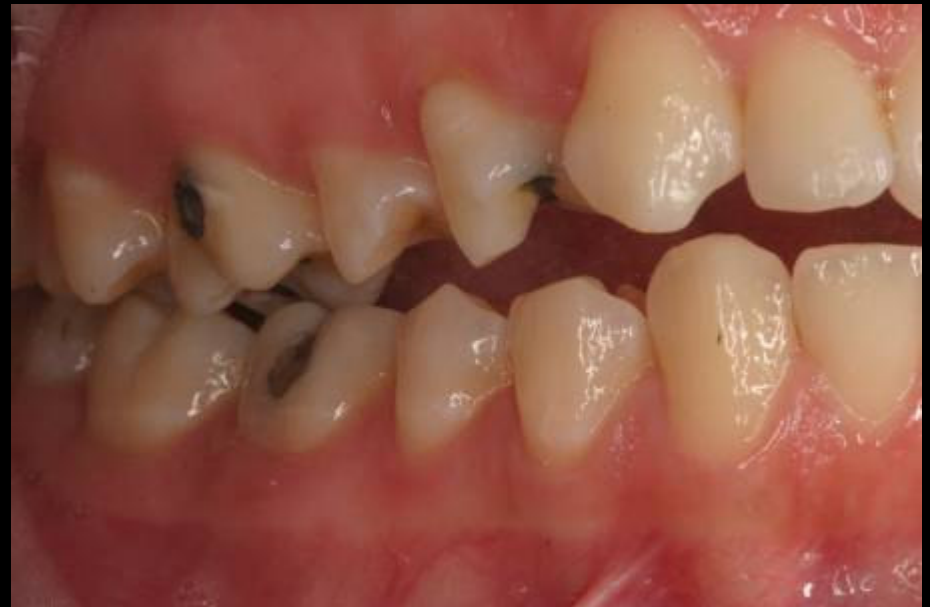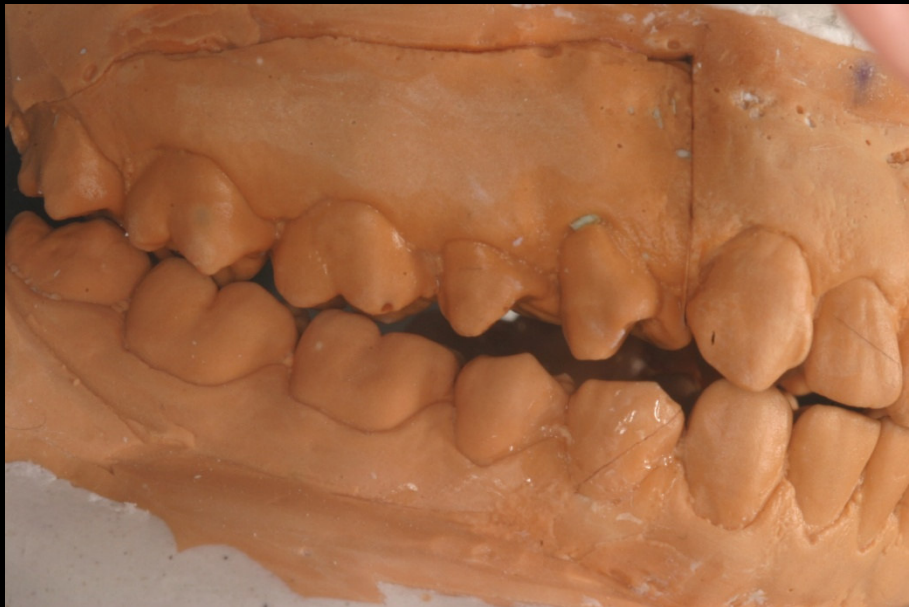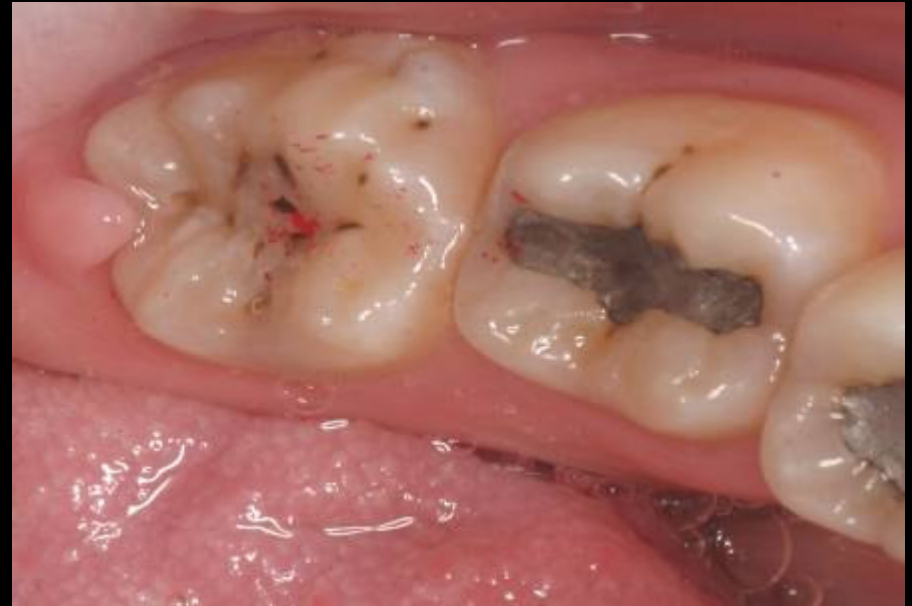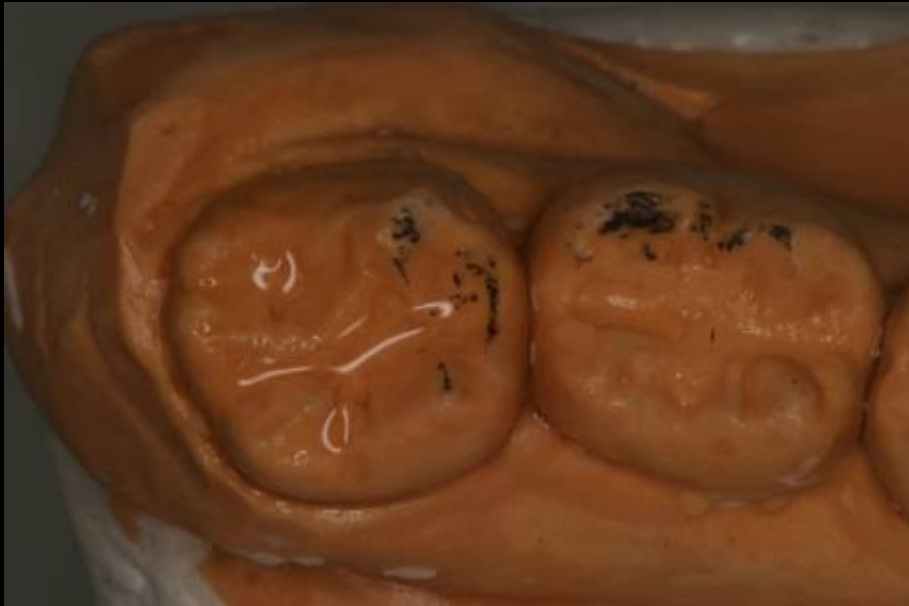Aferição da posição do pino.
Este deve estar tocando na
mesa, isso evidencia a não
interferência da expansão
do gesso na montagem

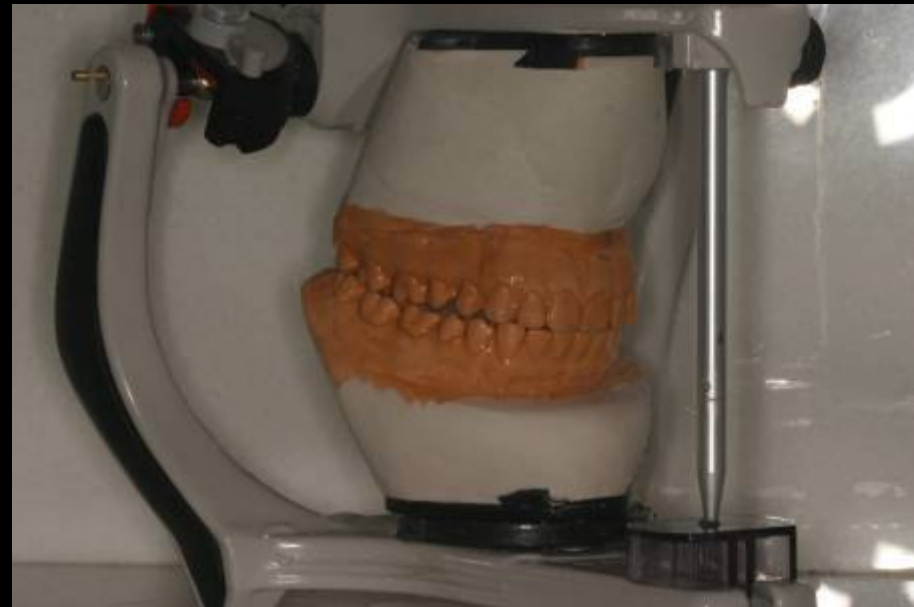






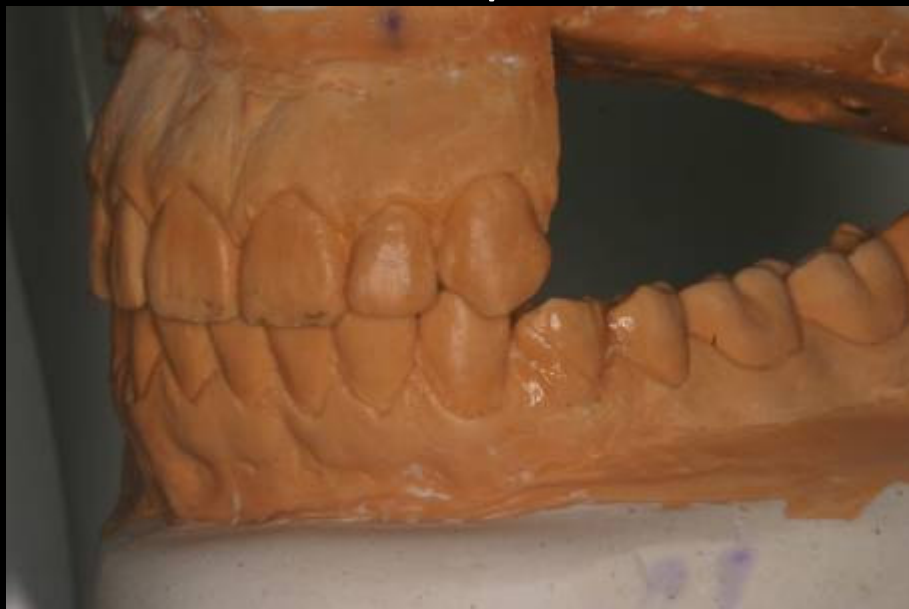






Prof. Dr. Paulo Vicente Rocha Fac. de Odontologia da Ufba – Salvador - Bahia

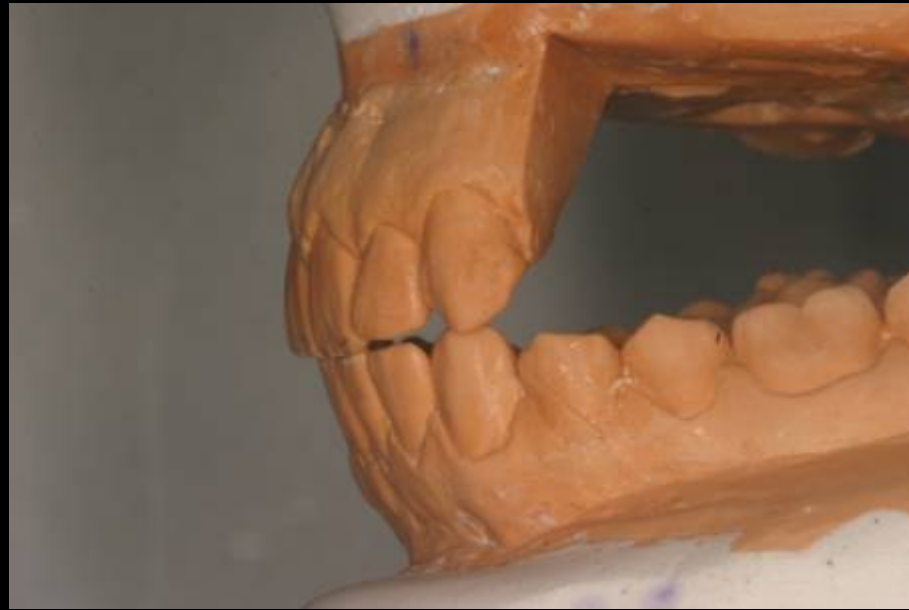Observa-se que a ausência dos dentes posteriores promove um perfeito encaixe da bateria anterior



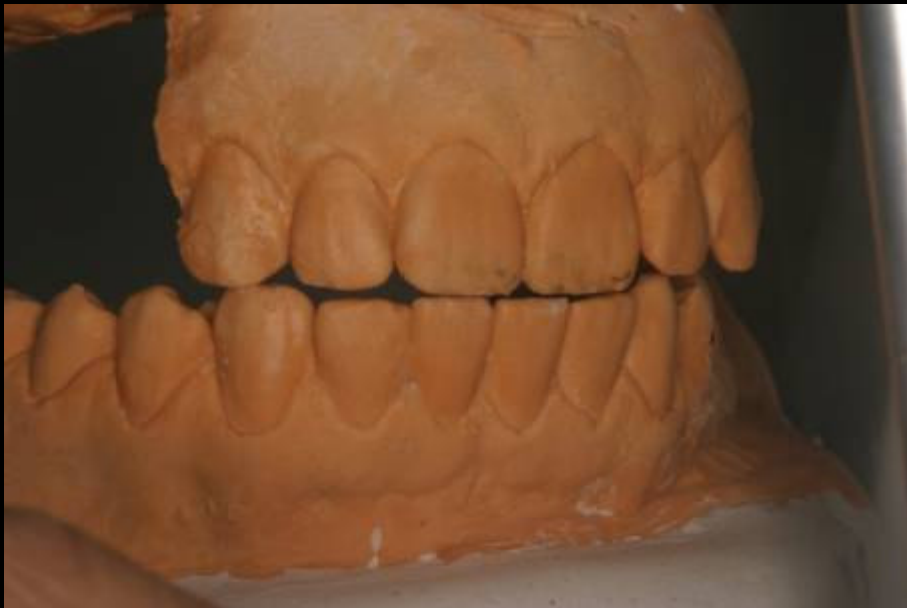Observa-se uma discrepância de 3,5mm (medidos no pino incisal), o que nos permite supor que seria necessário ajustes de mais ou menos 1,5 mm nos terceiros molares e regressivamente menos nos outros dentes, caso se optasse pela terapia de desgaste.



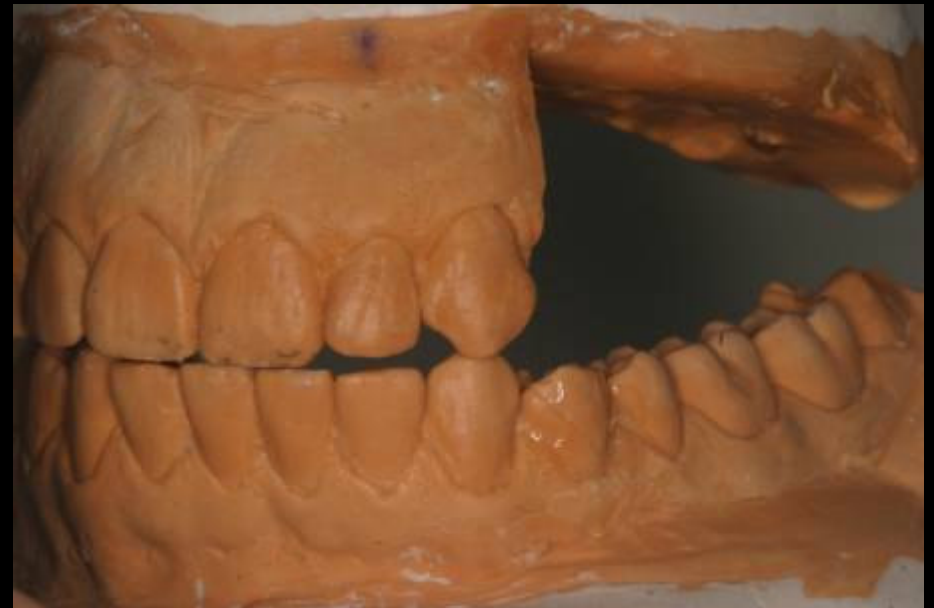Protrusiva



Lateralidade direita



Lateralidade esquerda



A montagem propiciou uma avaliação oclusal, onde pode-se identificar a discrepância provocada pelos contatos ou interferências em cêntrica. Esta análise nos permite aferir até onde é possível fazer ajuste oclusal, mensurando o grau de desgaste e se este é possível ou então justificar o encaminhamento do paciente para tratamento ortodôntico.

