



AVISO:

O conteúdo do Caso Clínico a seguir foi cedido gentilmente pelo *Prof. Douglas Benedecti*, para a publicação no website www.bioart.com.br, sendo o mesmo autor e detentor dos “Direitos Autorais” do conteúdo de imagens e textos apresentados a seguir.

Para o esclarecimento de dúvidas e maiores informações escreva para:
douglasbenedecti@hotmail.com



UNIVERSIDADE SANTA CECÍLIA-UNISANTA-SANTOS-SP

**CURSO DE APERFEIÇOAMENTO EM ATENDIMENTO À PACIENTES PORTADORES DE
DESORDENS TÊMPORO-MANDIBULARES – DTM - NAS SEGUINTE ÀREAS : ODONTOLOGIA –
FISIOTERAPIA – FONOAUDIOLOGIA PSICOLOGIA E ASSISTÊNCIA SOCIAL.**

**PACIENTE PORTADOR DE DESORDEM TÊMPORO-MANDIBULAR ,
DE ORIGEM ARTICULAR COM REDUÇÃO DO DISCO - UMA VISÃO
MULTIDISCIPLINAR .**

AUTOR :

DOUGLAS BENEDECTI *- CIRURGIÃO DENTISTA

* Especialista em Ortodontia

CO-AUTORES :

PRISCILA PALA - FISIOTERAPEUTA
ANA LUCIA SOARES – FONOAUDIÓLOGA
MARIA JOSÉ PERRONE - PSICÓLOGA

ORIENTADORES :

HELOISA HELENA CARVALHO ALVES **
EMÍLIO CARLOS ZANATTA ***

/ Especialista em Prótese Dentária

** Professora na área de prótese total tendo coordenado diversas atividades docentes.

** Mestranda em Prótese e oclusão pelo centro de pesquisas São Leopoldo Mandic .

*** Professor de Oclusão na especialidade de Ortodontia da Unisanta e ACD Santos e São Vicente

*** Mestre em Odontologia pela Faculdade de Odontologia do campus de São José dos Campos - Unesp .

*** Doutor em Odontologia , área de Materiais Dentários pela USP

SUMÁRIO:

O diagnóstico e tratamento para os pacientes portadores de desordens Têmporomandibulares - DTM , é complexo e de difícil tarefa.

O cirurgião dentista deve ter em mente que não poderá cercar esta enfermidade sozinho , já que sua etiologia é multifatorial . Há necessidade de se trabalhar com a multidisciplinariedade.

O caso clínico relatado neste trabalho mostra a integração das cinco áreas em atendimento feito pelos alunos do Curso de Pós-Graduação e Extensão.

O resultado obtido foi o restabelecimento e amparo do paciente.

RELATO DE UM CASO CLÍNICO:

Paciente: J. B. L.

Idade: 27anos

Sexo: Feminino

Profissão: Desempregada

Tipo Facial : Braquifacial

Classificação de Angle: Classe I

Leucoderma

QUEIXA PRINCIPAL:

“ MUITAS DORES”, ENXAQUECA , MAU HUMOR , DEPRESSÃO, DOR DE CABEÇA DIÁRIA , TONTURAS, DOR AO BOCEJAR, ACHA QUE ROMPEU O TÍMPANO DIREITO, FALTA DE VONTADE DE VIVER.

EXAME CLÍNICO:

Característica da Dor : Intensa

Presença de ruídos na ATM direita e esquerda

Presença de zumbido nos ouvidos

Bruxismo Cêntrico: diurno e noturno

Dor :nuca, ombro direito e pescoço

Apresenta projeção anteriorizada da cabeça, desnivelamento dos ombros

Diminuição da abertura de boca

Cárie : 35

Desvio da linha Mediana dental

Ausências por extrações : 36 / 46

Migração dental: 34 / 35 / 44 /45

Giro-versão dos dentes 34 / 35 / 44 / 45

Diastemas: 33 / 43

Dores musculares:

Músculo Temporal (feixe anterior e médio), lado direito e esquerdo;

Músculo Masseter direito e esquerdo;

Ventre Anterior do músculo Digástrico, direito e esquerdo;

Músculo Pterigóideo Lateral e Medial, direito e esquerdo, testes laterais e protrusivos para verificação;

Músculo lateral (Músculo Esternocleidomastóideo) e Posterior do pescoço (Músculo Trapézio), lado direito e esquerdo.

Articulação Temporomandibular: dor à palpação lateral e posterior da Cápsula do lado direito

História Clínica

Sente as mandíbulas apertadas

Faz tratamento psiquiátrico (Depressão)

Faz tratamento com Neurologista (dores de cabeça constantes)

Procura tratamento de DTM há mais de 6 anos

Medicamentos: Rivotril 2mg e Cipramil 20 mg

HÁBITOS PARAFUNCIONAIS:

Bruxismo cêntrico.

Morde os lábios, bochecha e língua.

RELATO DO PACIENTE:

Paciente moradora no Estado de Pernambuco, relatando não conseguir tratamento adequado, quando soube do Projeto (curso), através de uma prima moradora em Santos se deslocou de Estado em busca de tratamento.

POSSÍVEL DIAGNÓSTICO:

Desordem Temporomandibular de origem articular, com deslocamento do disco articular com redução e comprometimento muscular.

PLANO DE TRATAMENTO:

Indicação do Aparelho Interoclusal para promover relaxamento muscular e reposicionamento articular e encaminhamento nas seguintes áreas: Fisioterapia, Fonoaudiologia, Psicologia e Assistência Social.

ÁREA DA ODONTOLOGIA



1-Extra Oral Frente



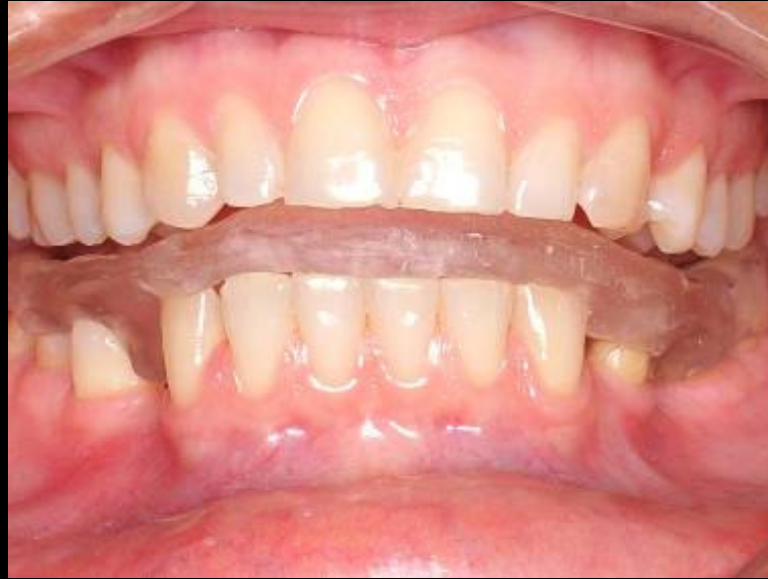2 -Extra Oral Esquerdo



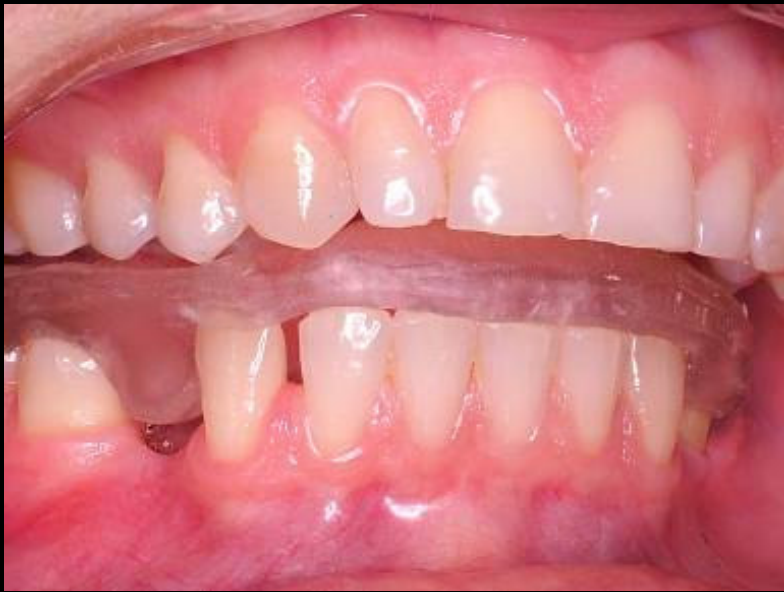3 -Extra Oral Direito



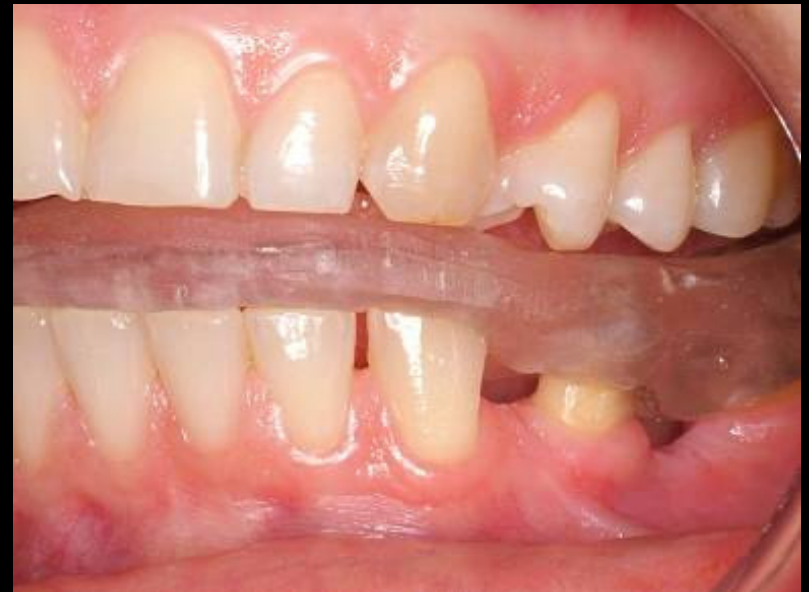4 -Extra Oral Costas



5-Intra Oral Frente



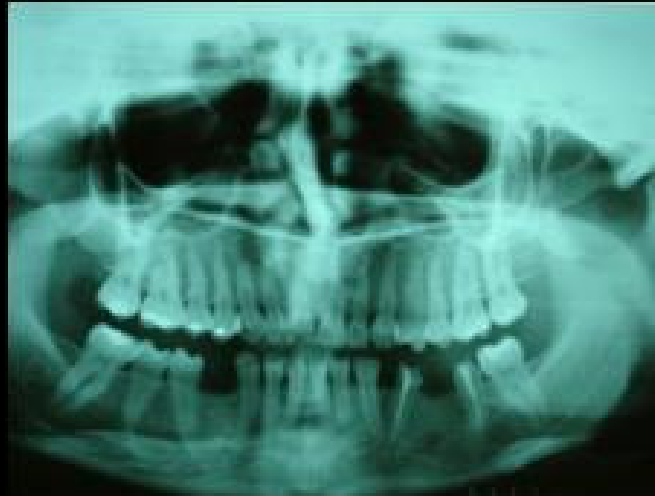6-Intra Oral Direito



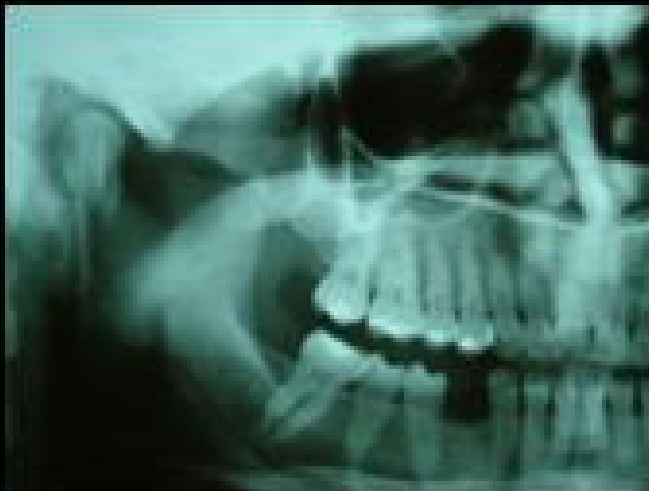7-Intra Oral Esquerdo

EXAMES COMPLEMENTARES:

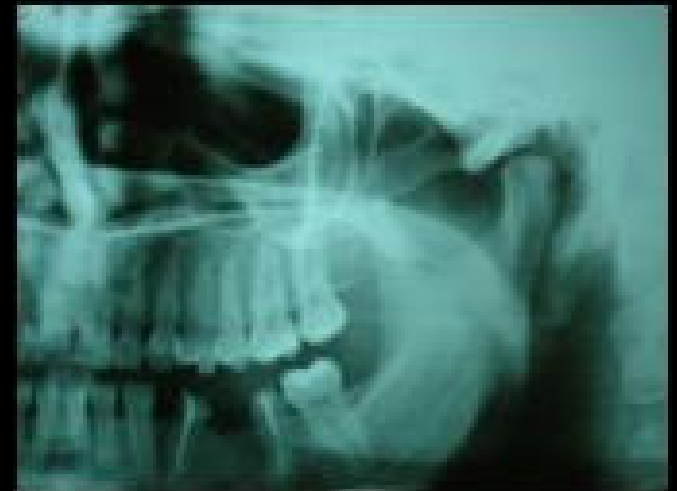Radiografia Panorâmica e Transcraniana em 3 posições do lado direito e esquerdo
Montagem em articulador semi – ajustável.



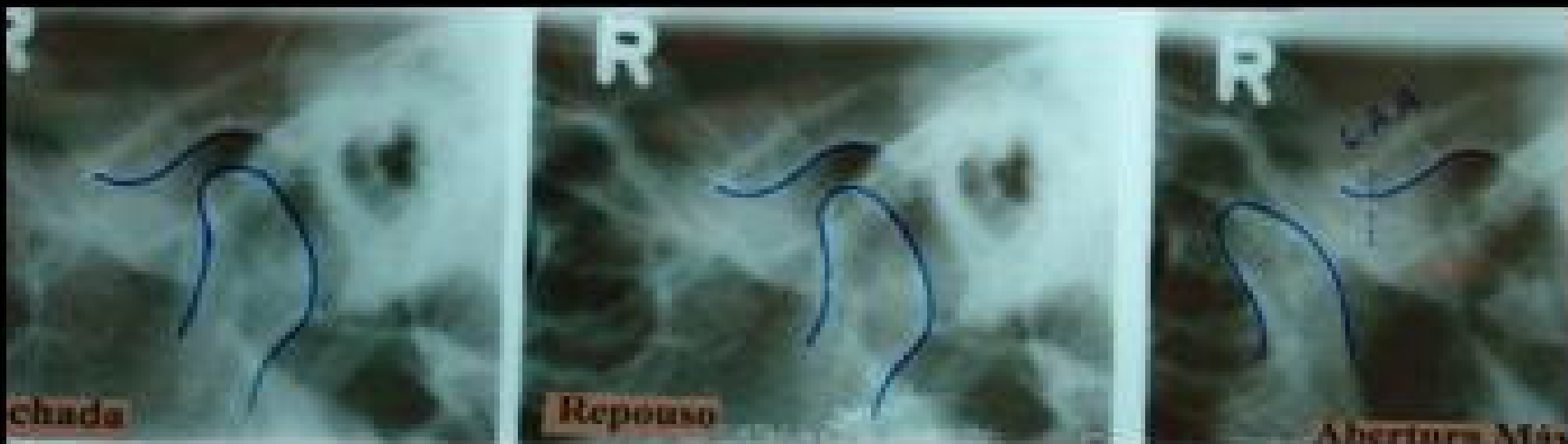
8-Radiografia Panorâmica.
Observar desvio de septo nasal.



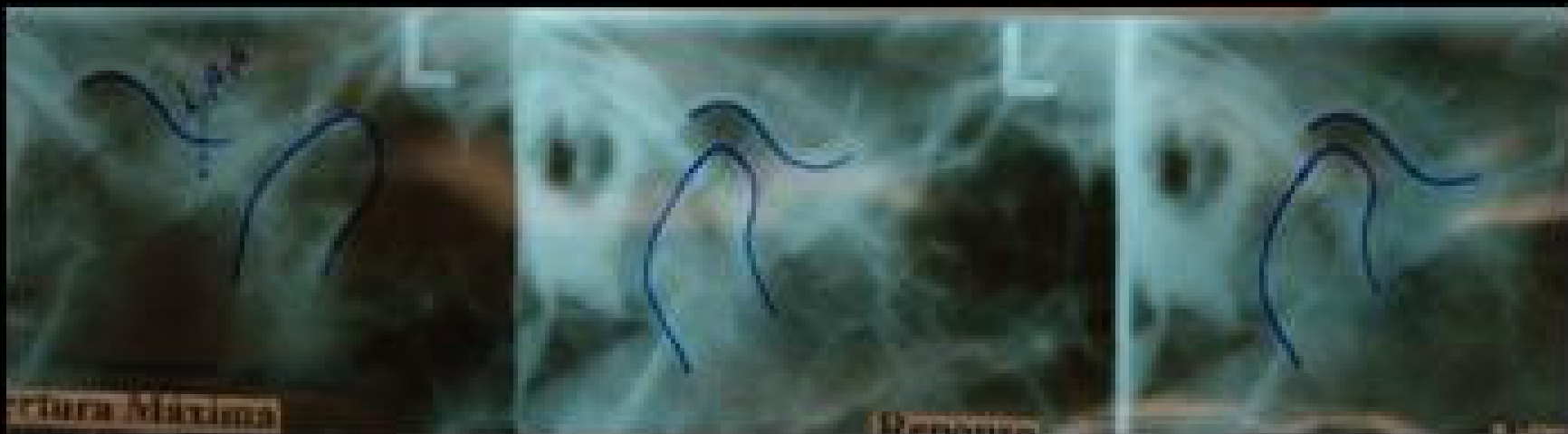
9-Côndilo Direito.



10-Côndilo Esquerdo.

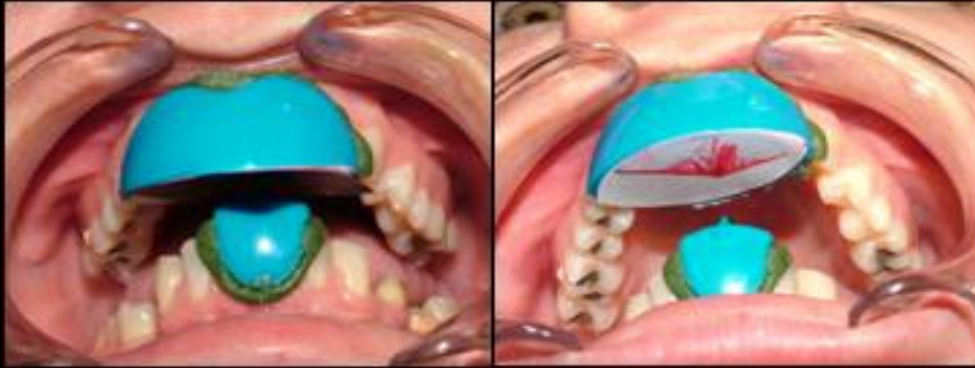

11-RX Transcraniana Lado Direito.



12-RX Transcraniana Lado Esquerdo.

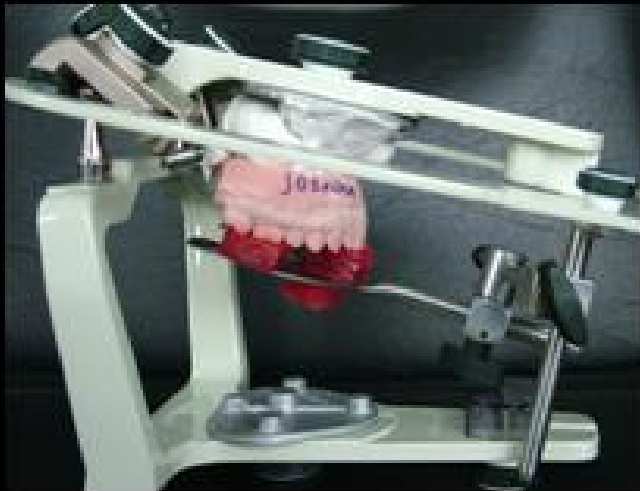PROCEDIMENTOS LABORATORIAIS:



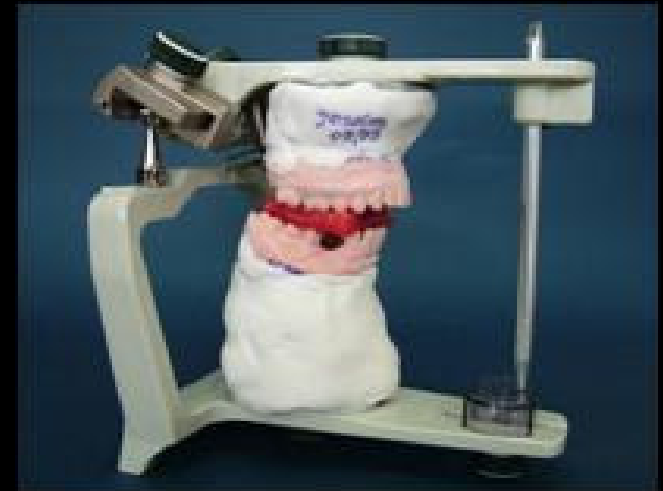13-Tomada da Relação Central, através do Dispositivo Anterior Funcional - DAF



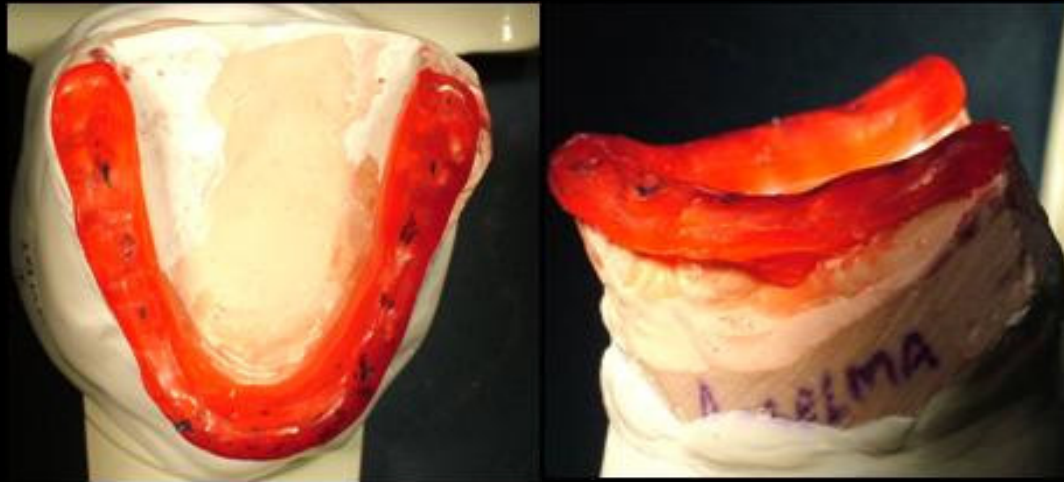14 – Registro em cera da relação Cêntrica - RC



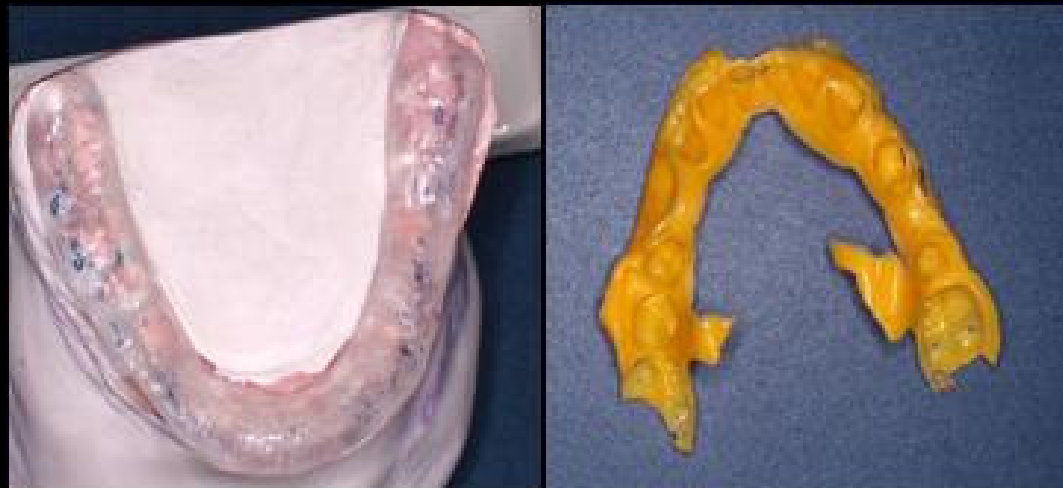15-Tomada do arco Facial. Montagem em articulador semi-ajustável do modelo superior.



16-Montagem dos modelos em articulado/registro em RC para montagem do modelo inferior no articulador semi-ajustável.



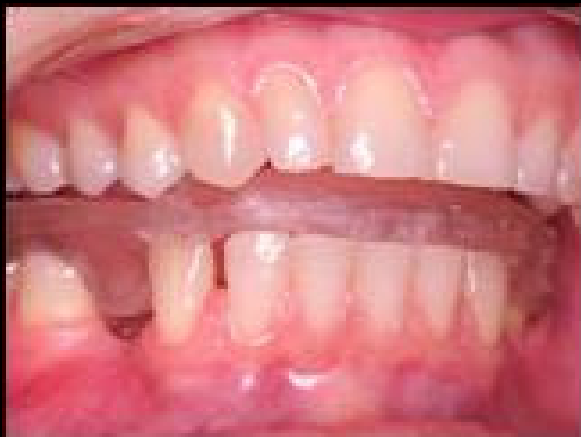17- Enceramento do Aparelho Interoclusal.



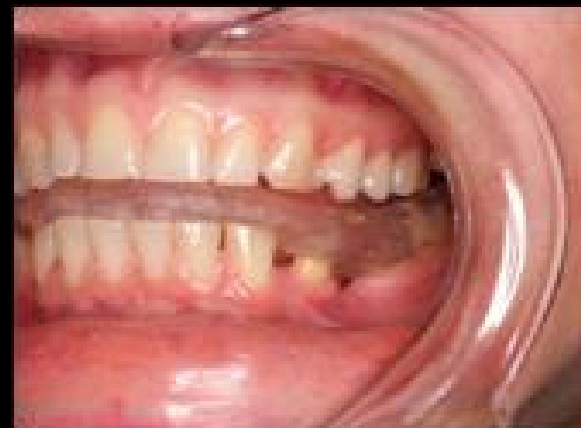18- Observar:

- Os pontos obtidos no enceramento e no Aparelho Interoclusal pronto;
- Nenhum ajuste em boca;
- Verificação na parte interna do Aparelho com silicone leve.

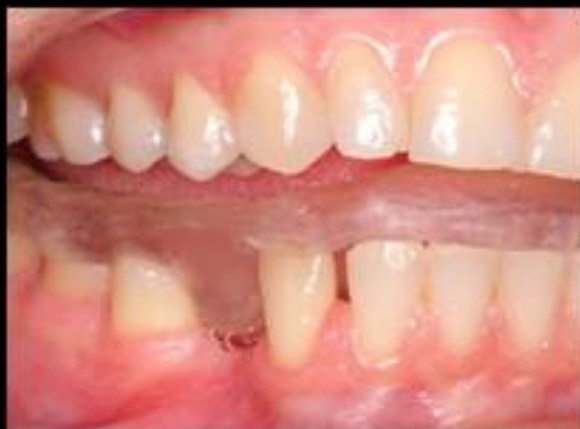INSTALAÇÃO E CONTROLE DO APARELHO INTEROCULSAL:



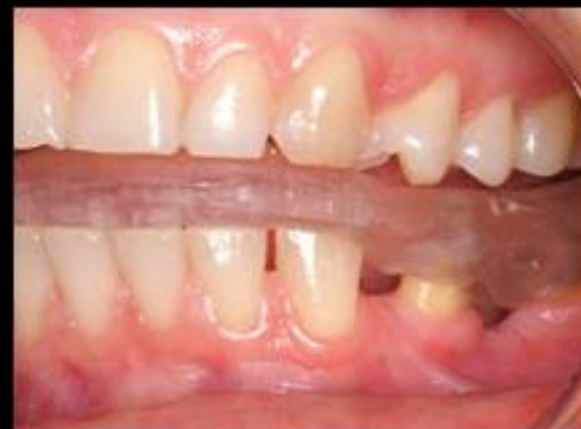19-Lateralidade Direita.



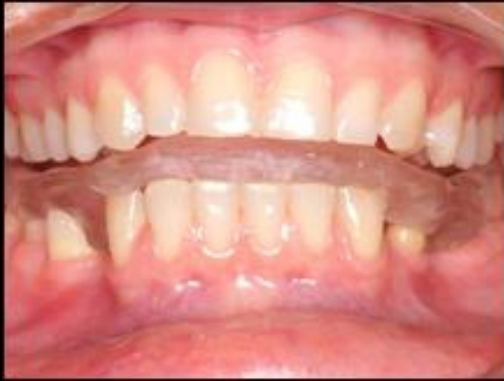20-Lado de Balanceio Esquerdo.
Ausência de toque.



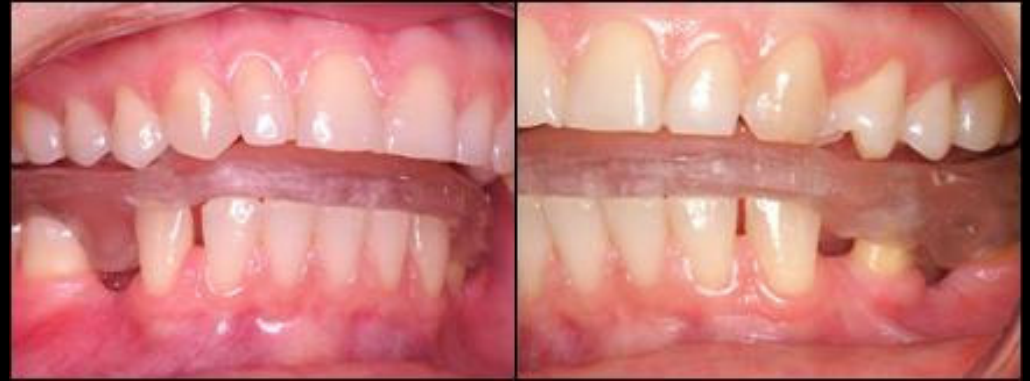21-Lado de Balanceio Direito.
Ausência de toque.



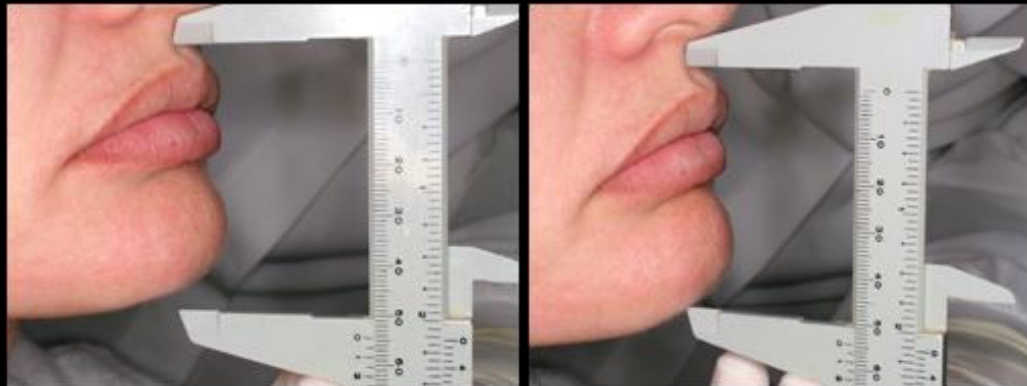22-Lateralidade Esquerda.



23- Protrusiva.



24- Ausência de toque posterior do lado direito e esquerdo.



25-Observar que a Dimensão Vertical foi restabelecida na instalação do Aparelho Interoclusal, não invadindo.

Importante salientar que a técnica da confecção do Aparelho Inter-oclusal, é feita pelo profissional (aluno do curso), desde sua confecção, instalação e controle.

Quanto a técnica aplicada não estou defendendo uma em especifica, e sim a que foi padronizada no Projeto NOAM , que pode ser : prensada ou adaptada, dependendo da necessidade à que se destina .A literatura refere-se `a vários tipos de Aparelhos Interoclusais e suas utilizações, o importante é que os mesmos sigam os rígidos padrões de montagem em articulador e registros para que se minimize os riscos na sua confecção.


ÁREA DA FISIOTERAPIA

O objetivo da Fisioterapia no paciente portador de DTM é o restabelecimento do equilíbrio músculo esquelético.

A paciente apresenta comprometimento muscular e articular, diagnosticado através de exame clínico e radiográfico. A existência de um comprometimento na Articulação Temporomandibular (ATM), leva alteração da coluna cervical, cintura escapular, resultando em uma alteração postural, devido a relação crânio – mandíbula – coluna cervical (Rocabado,1979).



26-Flexão: dor no músculo Trapézio.



27-Extensão: completa sem dor.

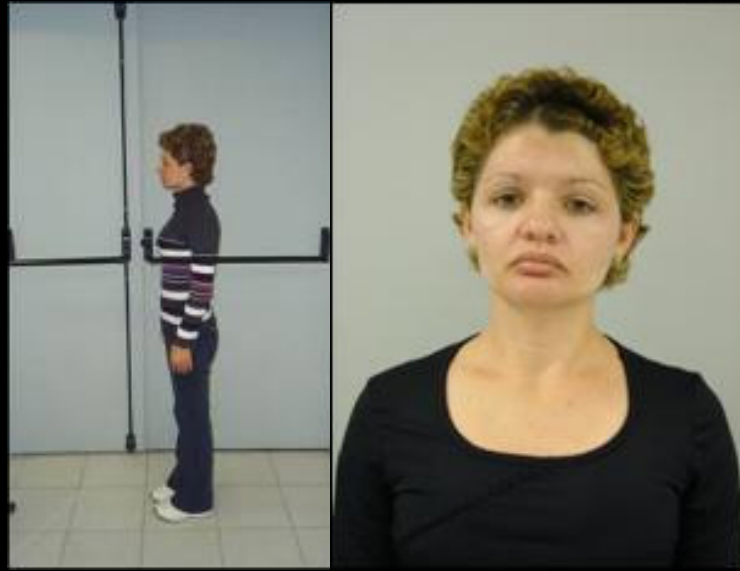

28- Rotação Lateral: incompleta á direita.
Dor no músculo esternocleidomastóideo.



29- Rotação Lateral: completa á esquerda sem dor.

ALTERAÇÕES POSTURAIS:



30 - Posição anteriorizada de cabeça e ombros, desnivelamento dos ombros.

Conduta Terapêutica

Massoterapia: massagem na face (músculo temporal e masseter) e no músculo trapézio para promover relaxamento muscular e alívio da dor.

Eletroterapia: estimulação elétrica transcutânea (TENS), diminuindo a hiperatividade muscular e promovendo analgesia.

Após a instalação do aparelho interoclusal feito pelo cirurgião dentista houve remissão do quadro álgico devido a nova posição condilar .

Cinesioterapia:

Exercício de mobilização da ATM, para restabelecer amplitude de movimento;

Exercícios e alongamentos da coluna cervical e membros superiores, para correção das alterações posturais.

ÁREA DA FONOAUDIOLOGIA

Após a avaliação fonoaudiológica constatou-se que a paciente apresentava alterações no Sistema Sensorio Motor Oral e Sistema Estomatognático, nas funções de respiração, mastigação e deglutição.

Conduta Terapêutica:

Massagens e Termoterapia (antes da instalação do aparelho interoclusal), para promover analgesia.

Após a remissão do quadro álgico iniciou-se exercícios isotônicos e isométricos.

Atualmente a paciente é assintomática, tendo progresso na mastigação com alimentos sólidos.

ÁREA DA PSICOLOGIA

A paciente apresenta dentro do quadro clínico, queixas psicossomáticas. No seu discurso relata dificuldade de relacionamento familiar, convivência de situações traumáticas, o que afetou e desorganizou sua estrutura de personalidade.

Traz como queixa conflitos não resolvidos, reprimidos, o que causam uma vulnerabilidade a situações semelhantes, vivenciadas atualmente.

Os sintomas apresentados são causados por conflitos internos, as defesas foram fixadas numa fase inicial do desenvolvimento, e por não terem sido resolvidos, foram somatizados.

A paciente a cada sessão foi orientada e conscientizada da suas dificuldades em lidar com suas queixas, buscando através de técnicas psicoterápicas o agente causador dos conflitos. Após algumas sessões responde satisfatoriamente ao tratamento.

A compreensão de seus conflitos interpessoais levaram-na a uma diminuição dos sintomas, tais como ansiedade e ausência das dores, auto-estima recuperada e satisfação pessoal. A recuperação da saúde da paciente deve-se através da equipe multidisciplinar, que a trata como um todo e não uma parte, integrando-a socialmente.

ÁREA DA ASSISTÊNCIA SOCIAL

Objetivamos trabalhar questões referentes à qualidade de vida na perspectiva dos direitos de cidadania.

Objetivos específicos:

- Identificar e fortalecer o indivíduo para a superação dos aspectos sociais que possam estar interferindo no tratamento;
- Acolher e colaborar com o indivíduo na reinvenção de formas para lidar com a realidade;
- Orientar sobre direitos e deveres enquanto paciente/indivíduo ;
- Fortalecer a fim de redescobrir sua capacidade como pessoa humana na reconstrução do seu projeto de vida;
- Orientar e encaminhar para recursos da comunidade;
- Refletir sobre a importância da participação em Conselhos Municipais de Saúde.

A paciente está no programa de abordagem grupal que proporciona a troca de vivências promovendo a ajuda mútua em que a realidade/experiência de alguns vai de encontro à necessidade de outros, percebendo que podem compartilhar “sofrimentos”, “dores”, “perdas” semelhantes, sentindo-se acolhidos e compreendidos.

A paciente mantém-se em tratamento nas áreas citadas.

RELATO DA PACIENTE A RESPEITO DO TRATAMENTO MULTIDICIPLINAR:

Recebi atendimento especializado nesta Universidade, no curso de DTM dos seguintes profissionais: Dentista, Fisioterapeuta, Fonoaudióloga, Psicóloga e Assistente Social. Fui tratada por esses profissionais não apenas como paciente, e sim como ser humano, o que sem dúvida contribuiu em muito pelo atual quadro em que me encontro. Ou seja, obtive com a habilidade e solidariedade destes maravilhosos profissionais “amigos”, uma melhora muito significativa, não apenas em sentido físico, mas também emocional, calculando em % eu digo que me sinto 90% melhor do que quando cheguei aqui. Estou bem melhor da depressão, mal que me acomete há 16 anos. Chegando ao ponto de não estar no momento tomando antidepressivos, o que vinha fazendo a cerca de 6 anos, isso em apenas 4 meses (fui desprogramando a medicação com controle médico).

Sem dúvida alguma estes profissionais são muito eficientes e pacientes, eu que o diga, mais do que qualquer outro paciente “vocês sabem a que me refiro”. Estou agradecida e muita satisfeita. Agradeço a todos vocês. Em especial Prof^a Heloisa, Douglas, Maria José.

SUMMARY:

The diagnosis and treatment for those patients with temporomandibular joint pain- dysfunction syndrome (TMD), is very complex and it's also a hard task to be done. The dentist must have in mind that it's not possible to deal with this disease without the help of other professionals because its etiology is multifactorial. It's necessary to work with a multidisciplinary team.

The clinical case described in this paper shows the integration of five different scourges. It was a group of students engaged in joint work during a Post Graduation Course.

The result obtained with this treatment was the recovery and support of the patient.

Referências Bibliográficas:

Amantéa D.V. et al, A importância da avaliação postural no paciente com disfunção da articulação temporomandibular; Acta Ortop Brás jul/set 2004;12(3): 155-159.

Angelis E.C., Furia C.L.B., Mourão L.F., Kowalski L.P., A Atuação da Fonoaudiologia no Câncer de Cabeça e Pescoço; Editora Lovise 2000.

Azevedo R. et al, Laserterapia no tratamento de Ponto de gatilho: Caso Clínico; Revista Serviço de ATM jan/jun 2005; 5(1): 55-59.

Ash M., Ramfjord S., Oclusão; 4ª edição; Editora Guanabara Koogan 1996.

Bassanta A.D. et al, Estimulação Elétrica neural Transcutânea (TENS): sua aplicação nas Disfunções Temporomandibulares; Revista de Odontologia da Universidade de São Paulo abr./jun. 1997;11(2): 109-116.

Bianchini E.M.G., Disfunções da Articulação Temporomandibular: Relações com a Deglutição e Fala; Revista Dental Press de Ortodontia e Ortopedia Facial set./out.1999; 4(5): 55-59.

Bianchini E.M.G.;Relações das Disfunções da Articulação Temporomandibular com a Articulação da Fala; Rev Dental Press Ortodon Ortop Facial jan./fev 2000; 5(1): 51-59.

Cardoso A.C., Oclusão Para Você e Para Mim; Editora Santos 2005.

Okeson J.P.; Dor Orofacial; Guia de Avaliação, Diagnóstico e Tratamento; 5ª edição; Editora Quintessence São Paulo 1998; p. 3-12.

Okeson J.P., Tratamento das Desordens Temporomandibulares e Oclusão; Editora Artes Medicas; 4ª edição 2000.

Pertes R. A., Gross S.G., Tratamento Clínico das Disfunções Temporomandibulares e da Dor Orofacial; Editora Quintessence 2005.

Seger L. Psicologia e Odontologia: Uma abordagem Integradora; 4ª edição; Editora Santos São Paulo 2002; 203-242